Le traitement chirurgical des fractures du doigt chez le cheval, assisté par le Scanner

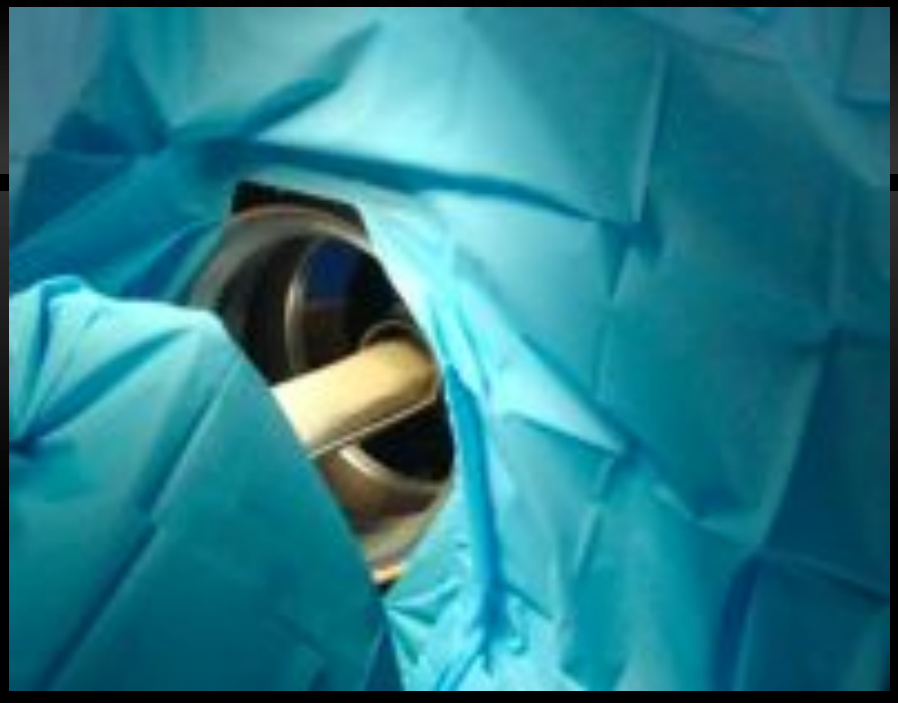

Roland Perrin

DMV, DESV Chirurgie, Dipl ECVS

T. Launois - JM. Vandeweerd

L. Brogniez - F. Desbrosse

Clinique Equine Desbrosse

Fractures du doigt

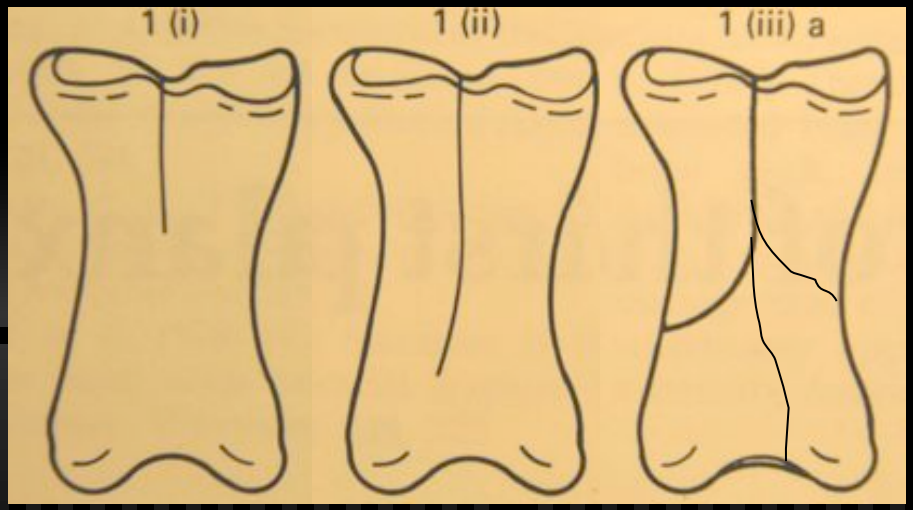

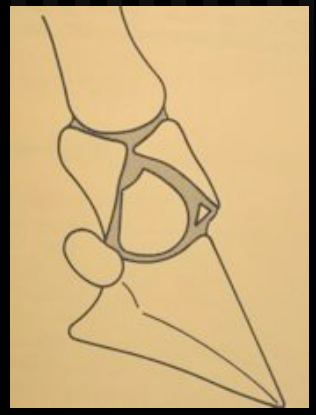

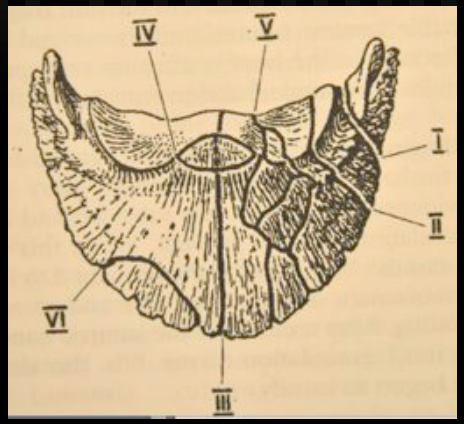

M. Bouley 1851

Traitement chirurgical des fractures de la troisième phalange et de l'os naviculaire

Les techniques chirurgicales

La problématique

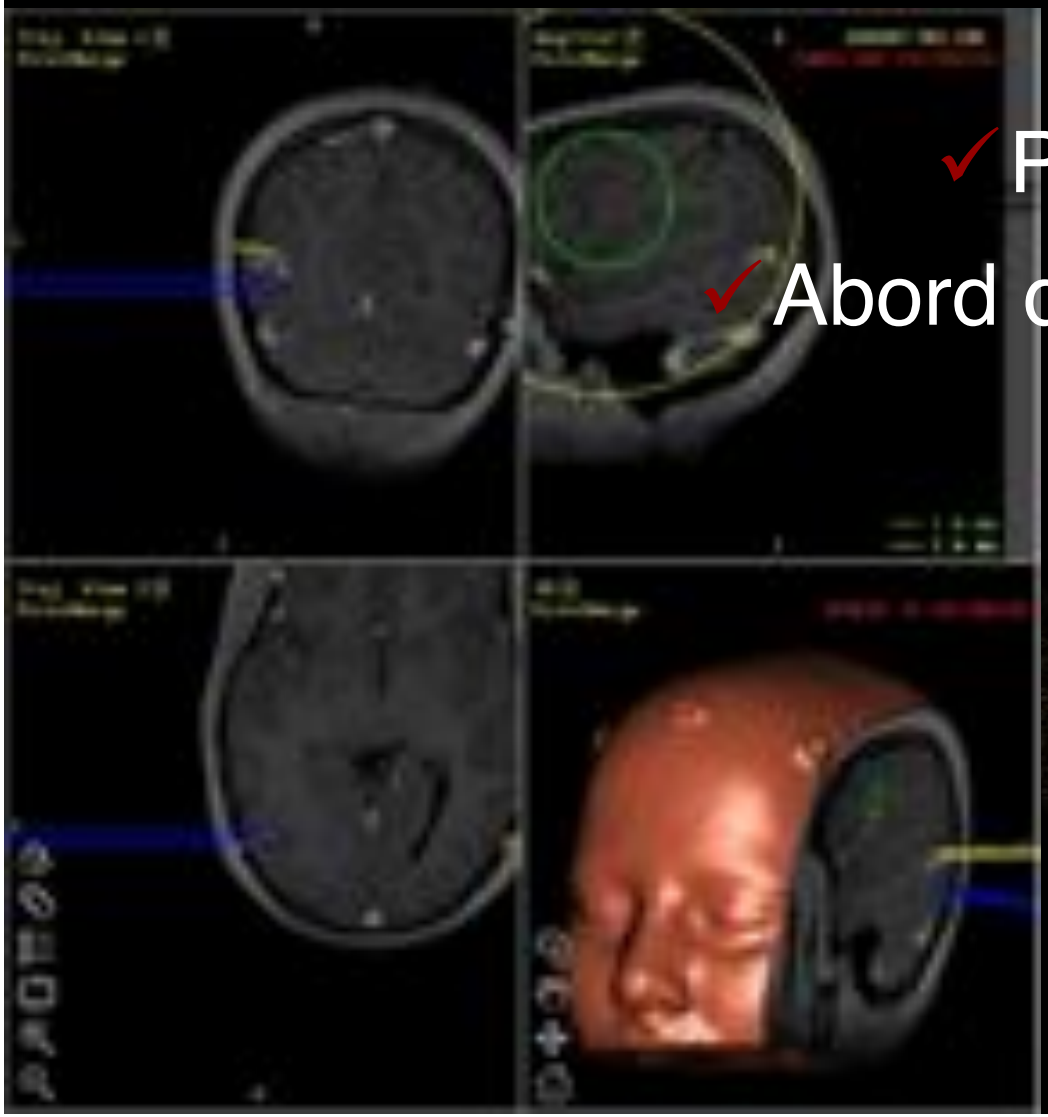

- ✓ Présence d'un sabot
- ✓ Abord direct non réalisable

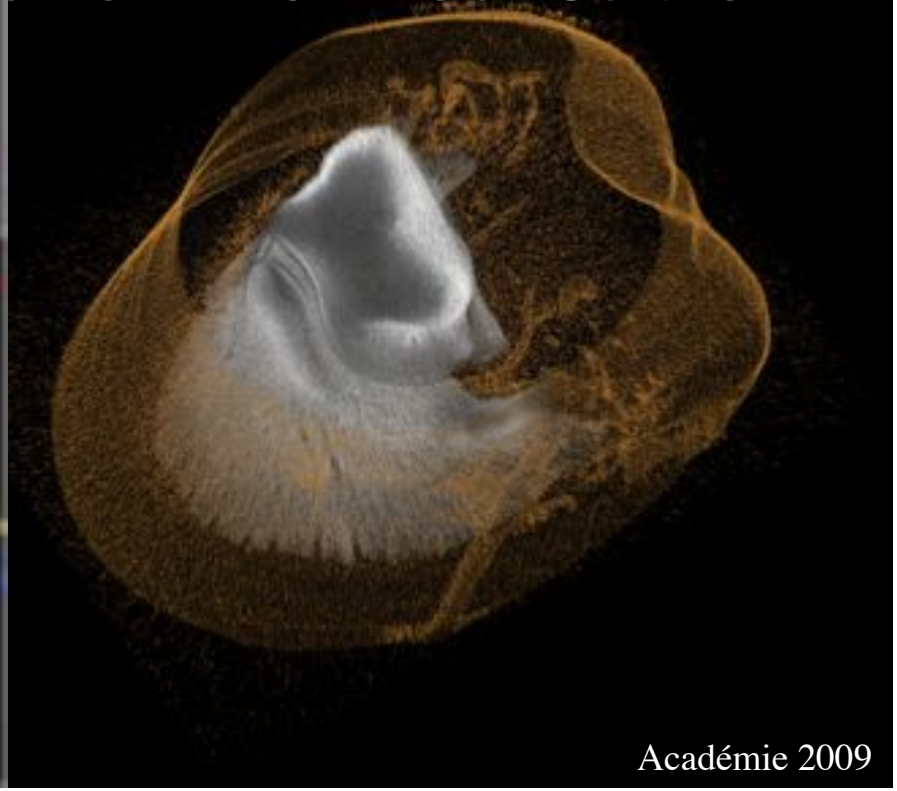

La littérature

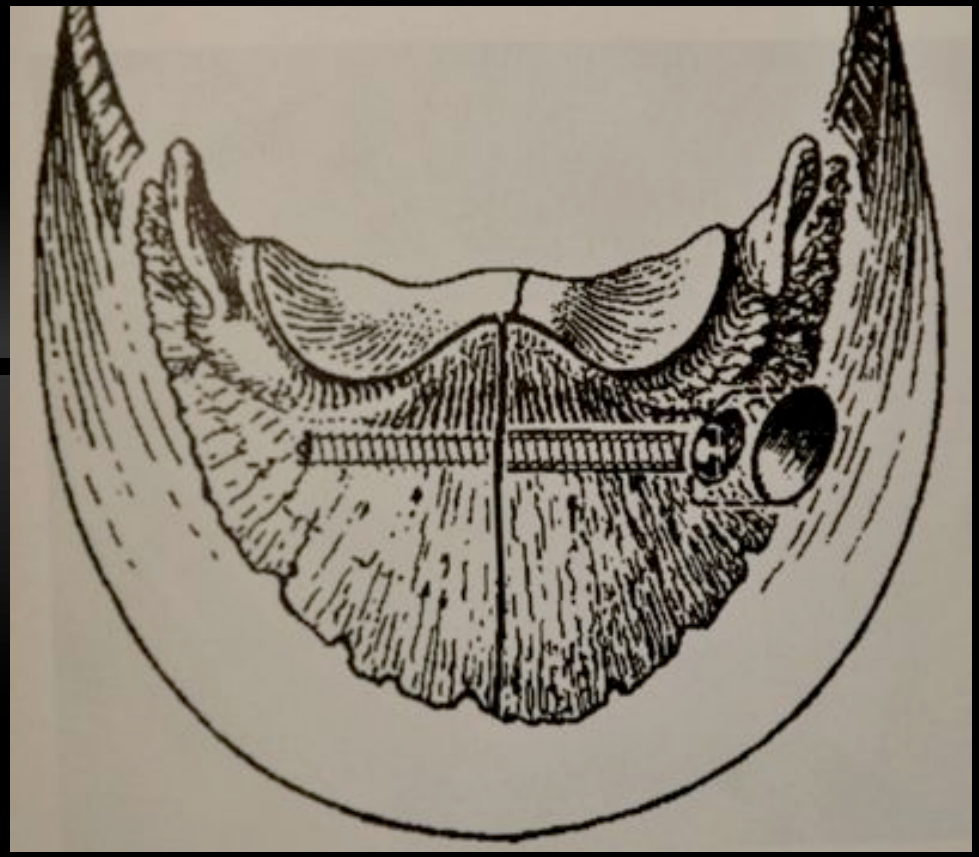

Fuerst A. et al 2006 in Equine Surgery 3rd edition Auer and Stick ed

La littérature



Smith R 2008

Colles CM 2001

La pratique

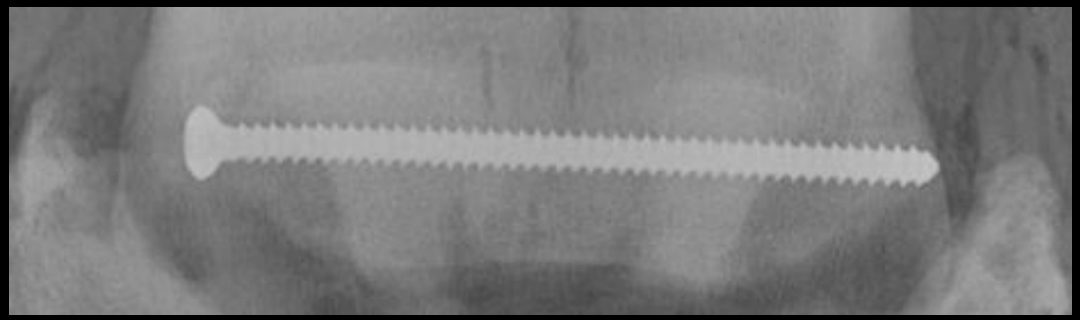

Chirurgie assistée par l'ordinateur avec un ampli de brillance (CAOS)

Andrizky et al 2005, Gygax et al 2006, Rossol et al 2008.

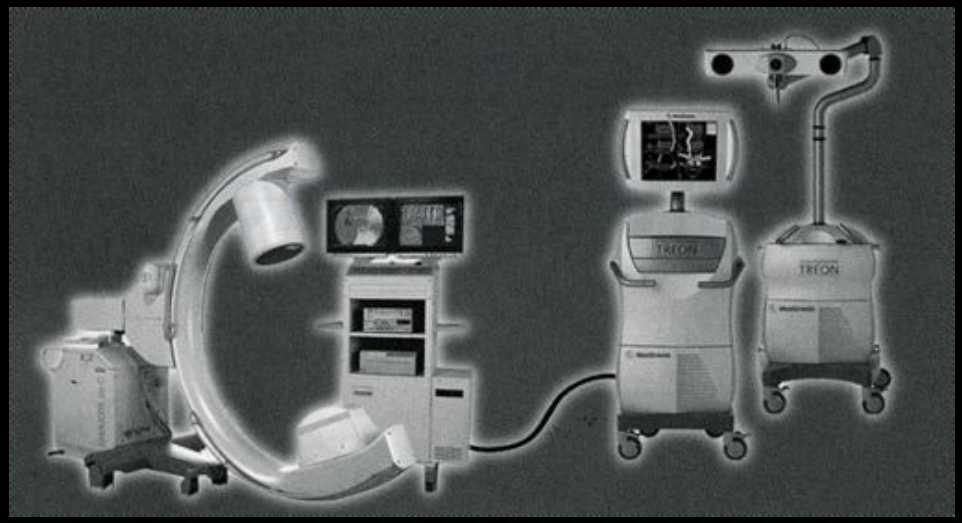

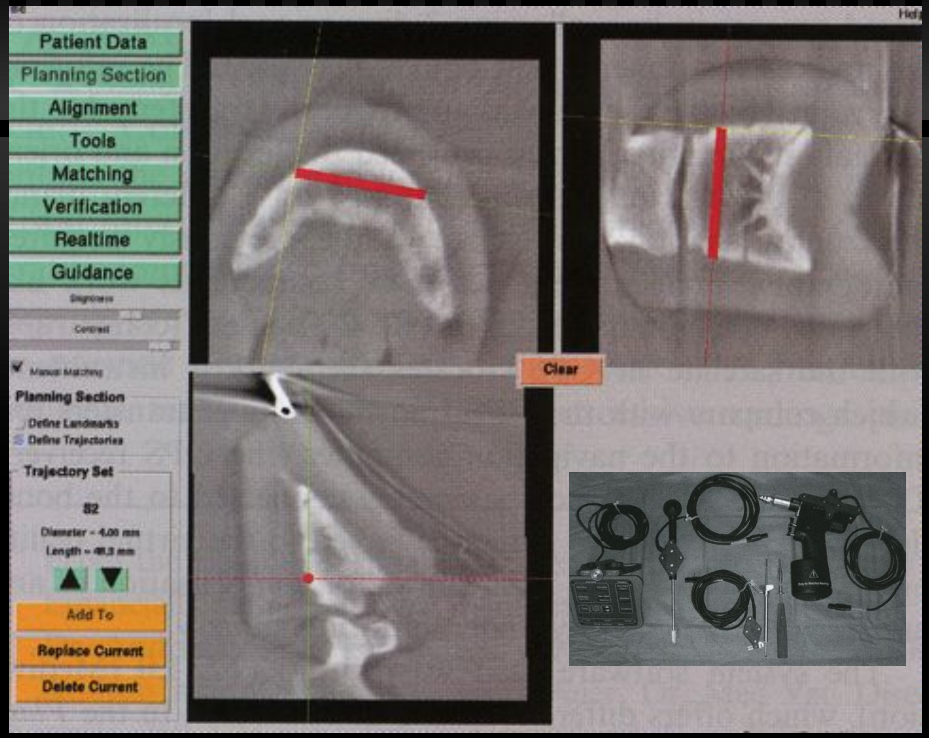

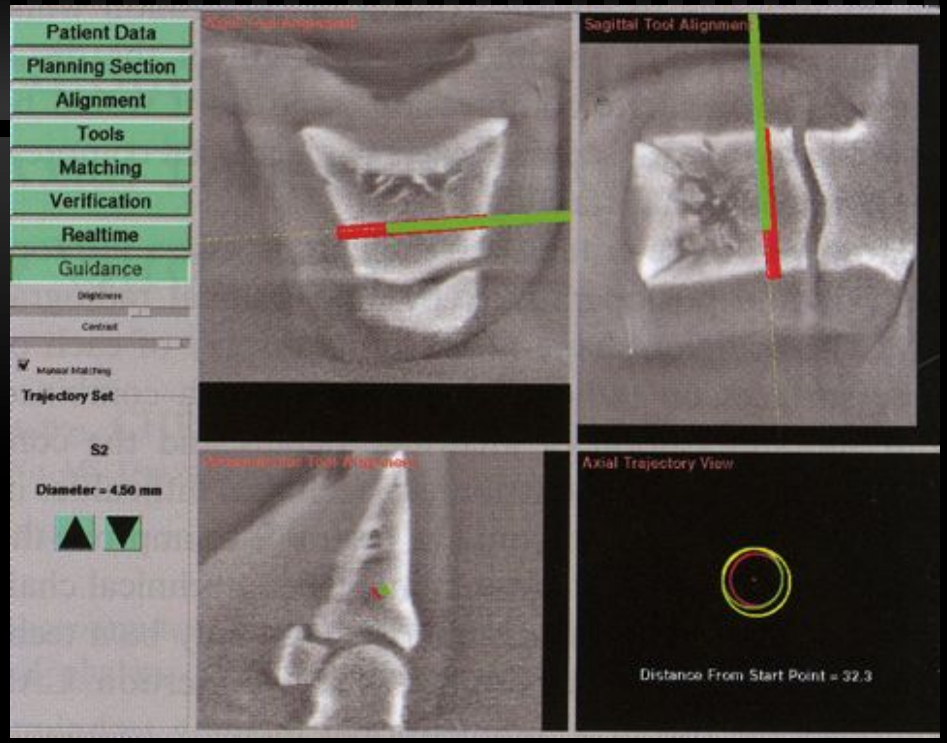

Utilisation du scanner sur le cheval debout

- ✓ Vandeweerd JM. et al 2009
- ✓ Perrin R. et al 2009

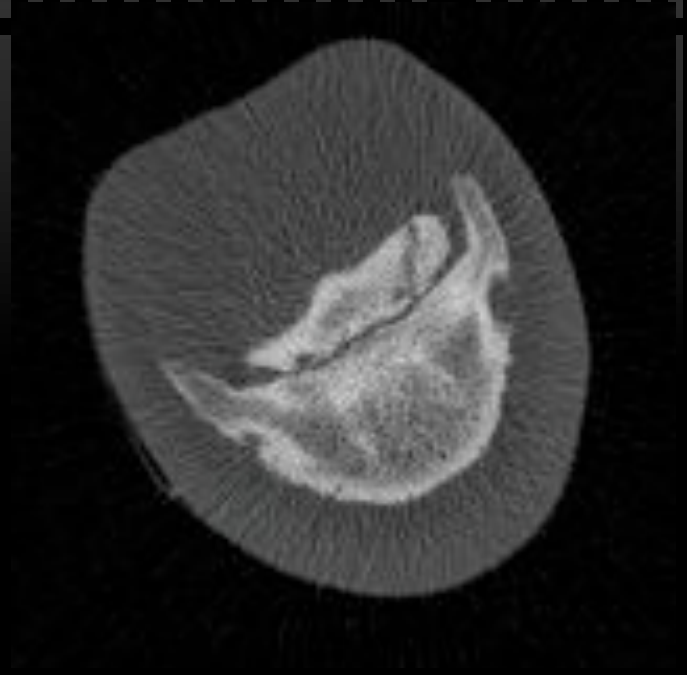



Traitement chirurgical des fractures de la première phalange et de la deuxième phalange

Les techniques chirurgicales

La problématique

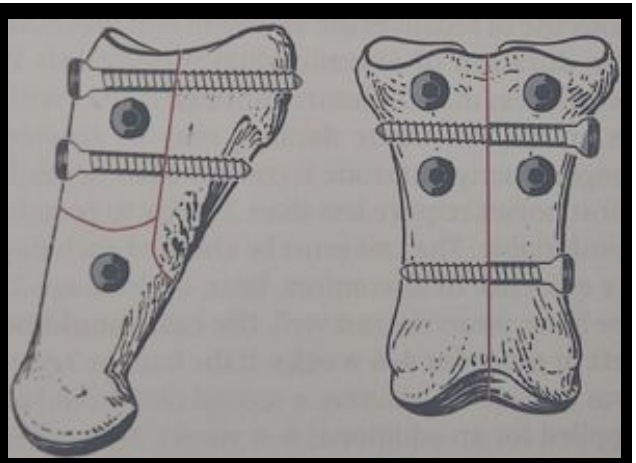

La littérature

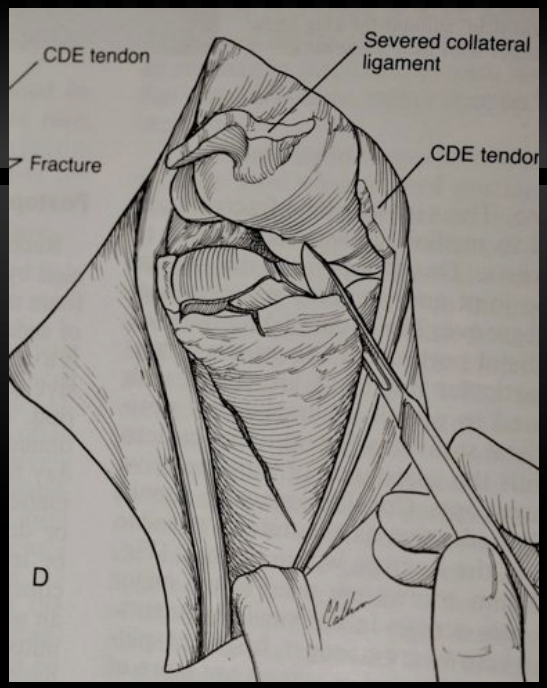

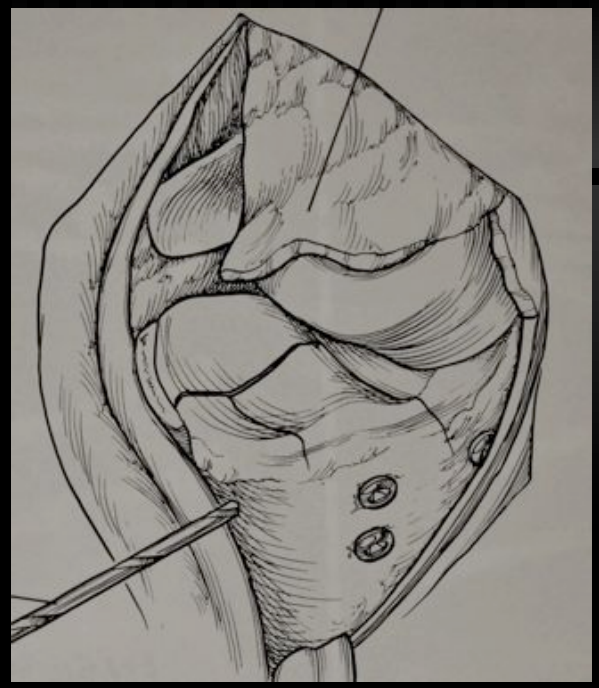

D Richardson in Equine Fracture Repair A Nixon Ed

La pratique

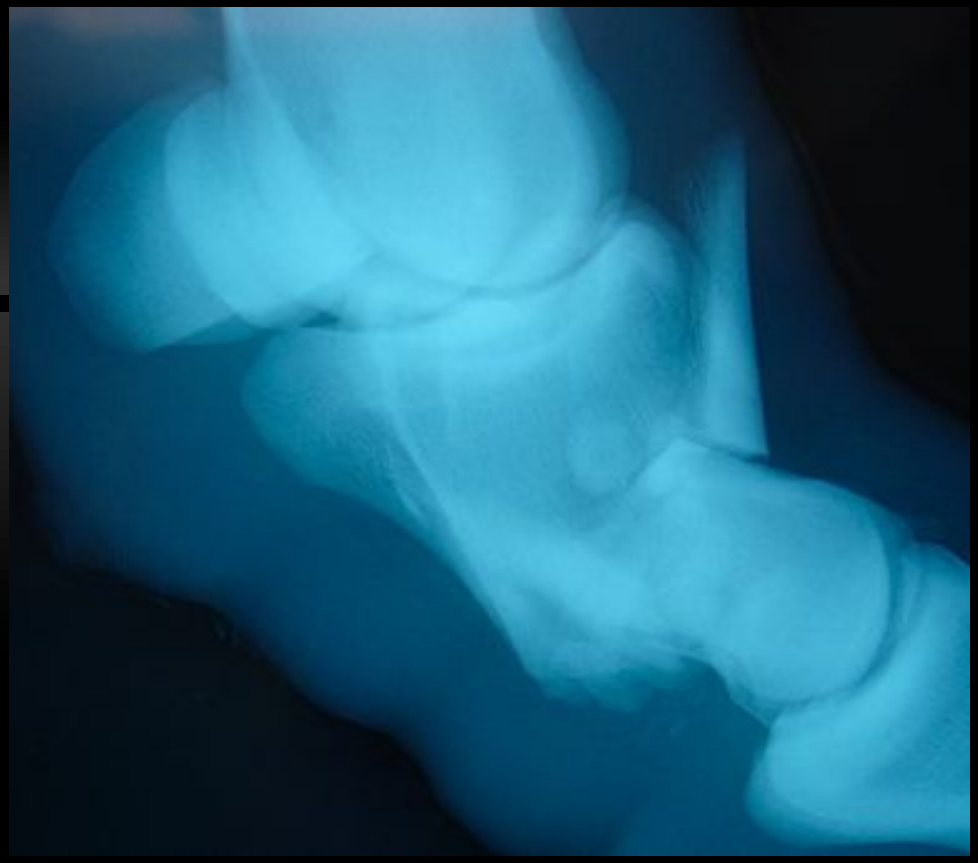

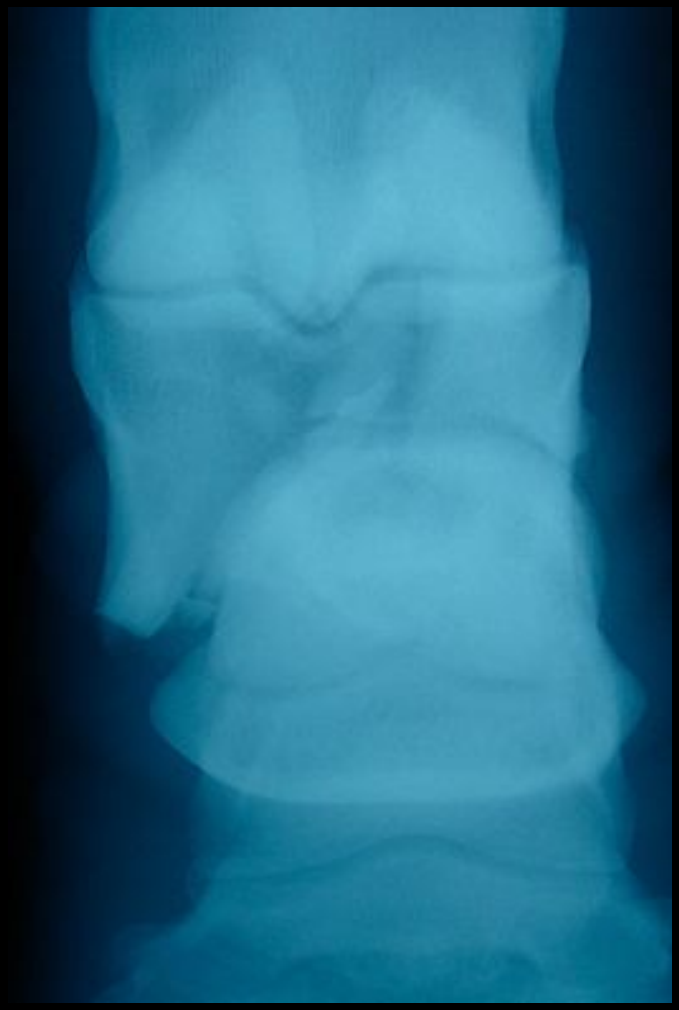

Dc A. Ruggles

Académie 2009

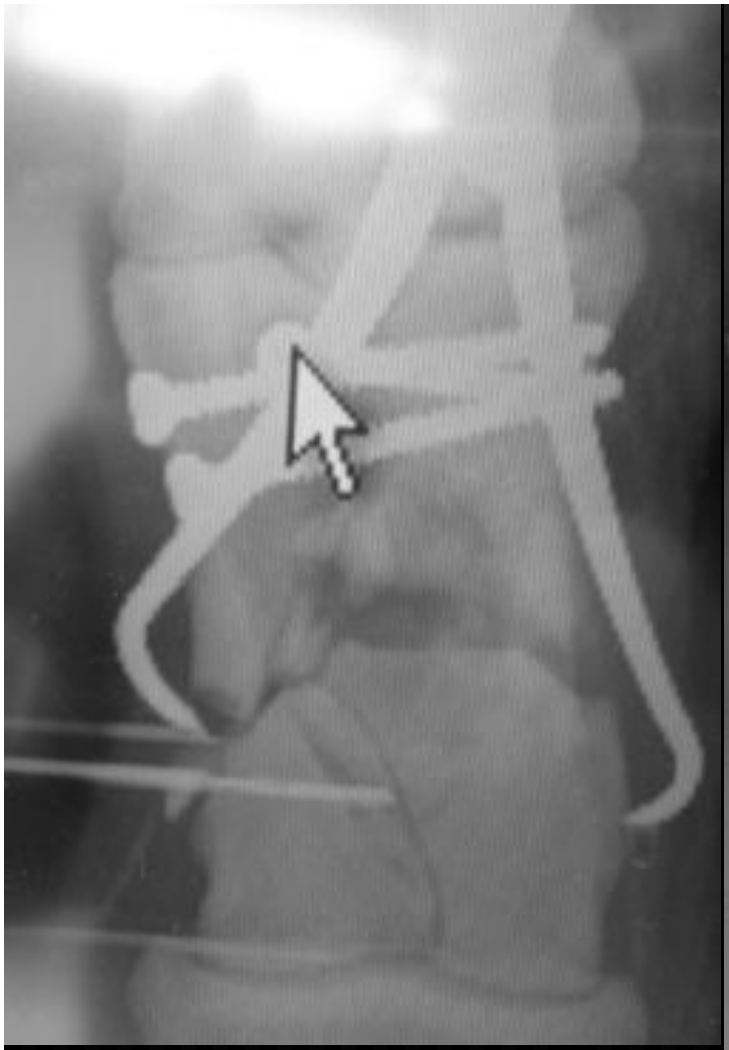

Dc A. Ruggles

Académie 2009

Utilisation du scanner

- Pour mieux interpréter la configuration des fractures comminutives
  - Rose et al 1997
  - Martens et al 1999
  - Waselau et al 2006

Utilisation du scanner

- ✓ Perrin R. et al 2008



- ✓ MacDonald M.H et al 2009

Buts de cette présentation

- ✓ Décrire le traitement chirurgical des fractures du pied assisté par le scanner
- ✓ Décrire le traitement chirurgical des fractures de la première et deuxième phalange assisté par le scanner en per-opératoire
- ✓ Illustrer ces descriptions avec trois cas cliniques

XCT 3000

(Norland-Stratec)

pQCT

(Peripheral quantitative computorized tomography)

- ✓ Faible puissance : 46kv - 0,3mA
- ✓ Diamètre de l'anneau : 300 mm
- ✓ Temps moyen par coupe : de 1 à 2 mn
- ✓ Epaisseur de coupe : à partir de 1 mm
- ✓ Voxel : 0,1 à 1
- ✓ Images 3D : Volview (Kildare)
- ✓ Segmentation : MIPAV du National Institut of Health de Maryland

Traitement chirurgical des fractures de la troisième phalange et de l'os naviculaire, assisté par le scanner

Description de la technique

Préparation de la chirurgie

- ✓ Parage
- ✓ Marqueurs
- ✓ Scanner

Préparation de la chirurgie

- ✓ Interprétation des images
- ✓ Calculs

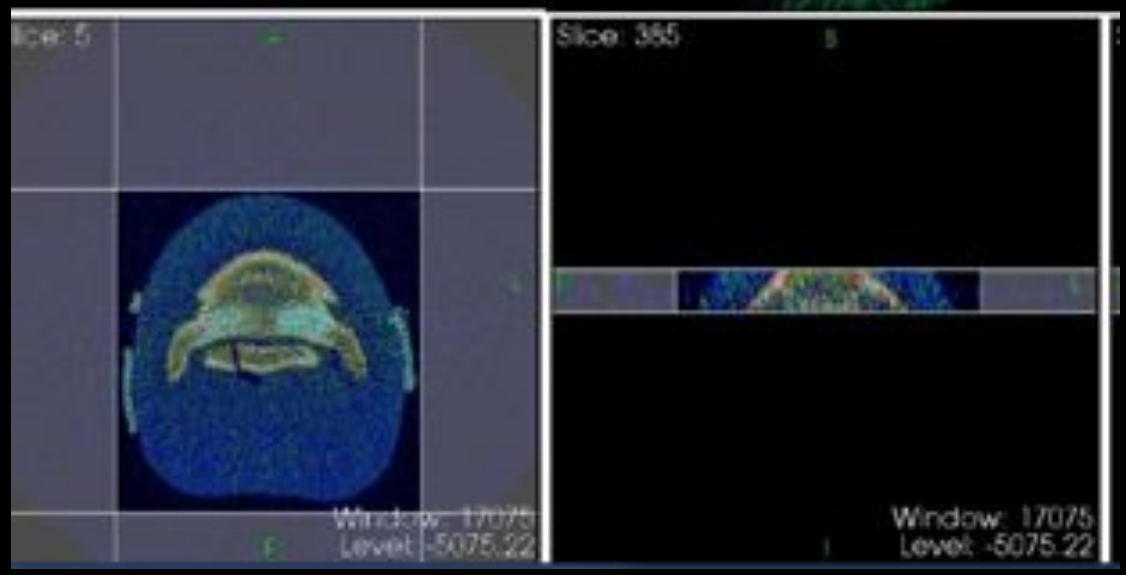

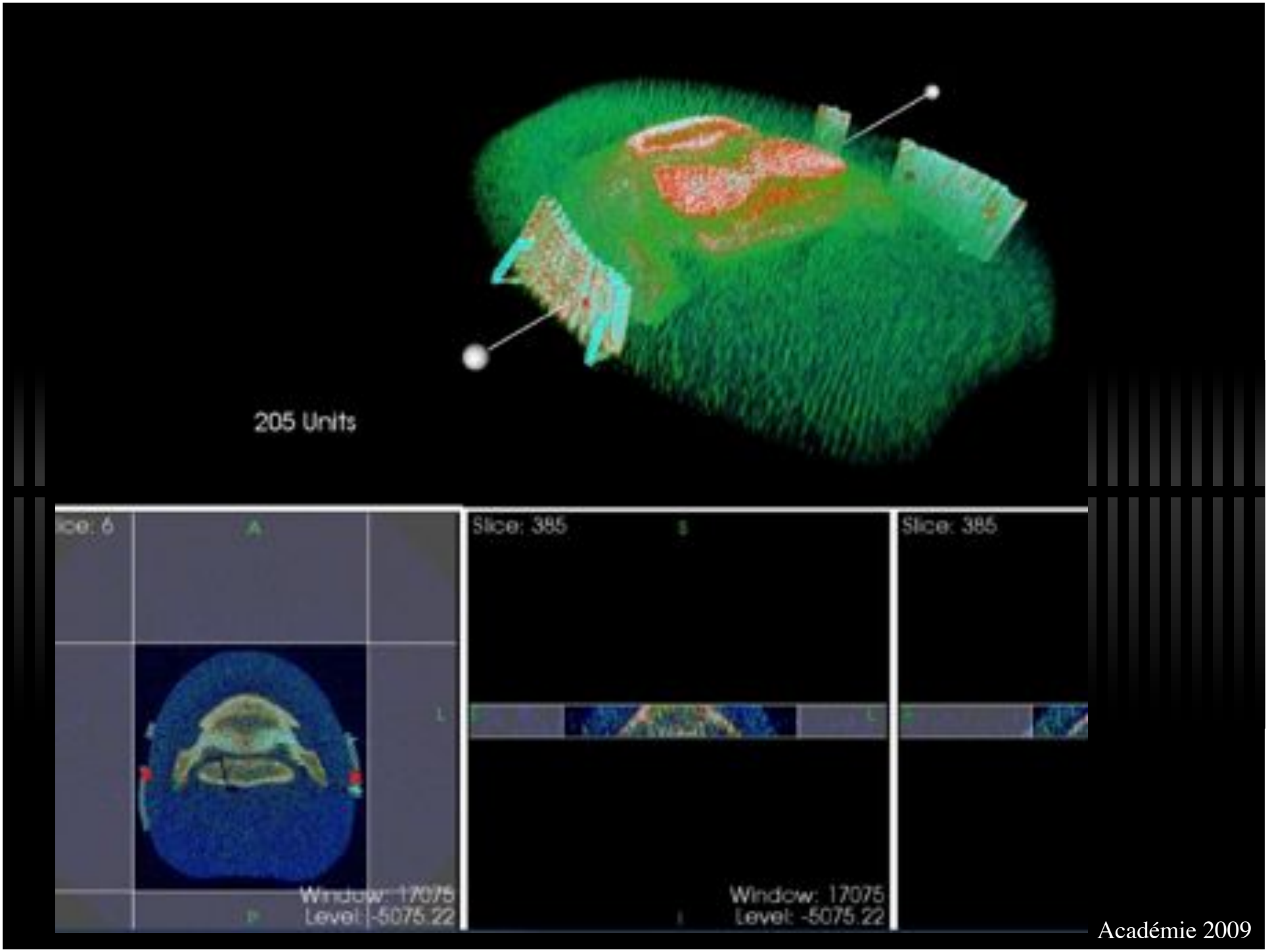
205 Units
Slice: 385
Slice: 385
Window: 17075
Level: -5075.22
Window: 17075
Level: -5075.22

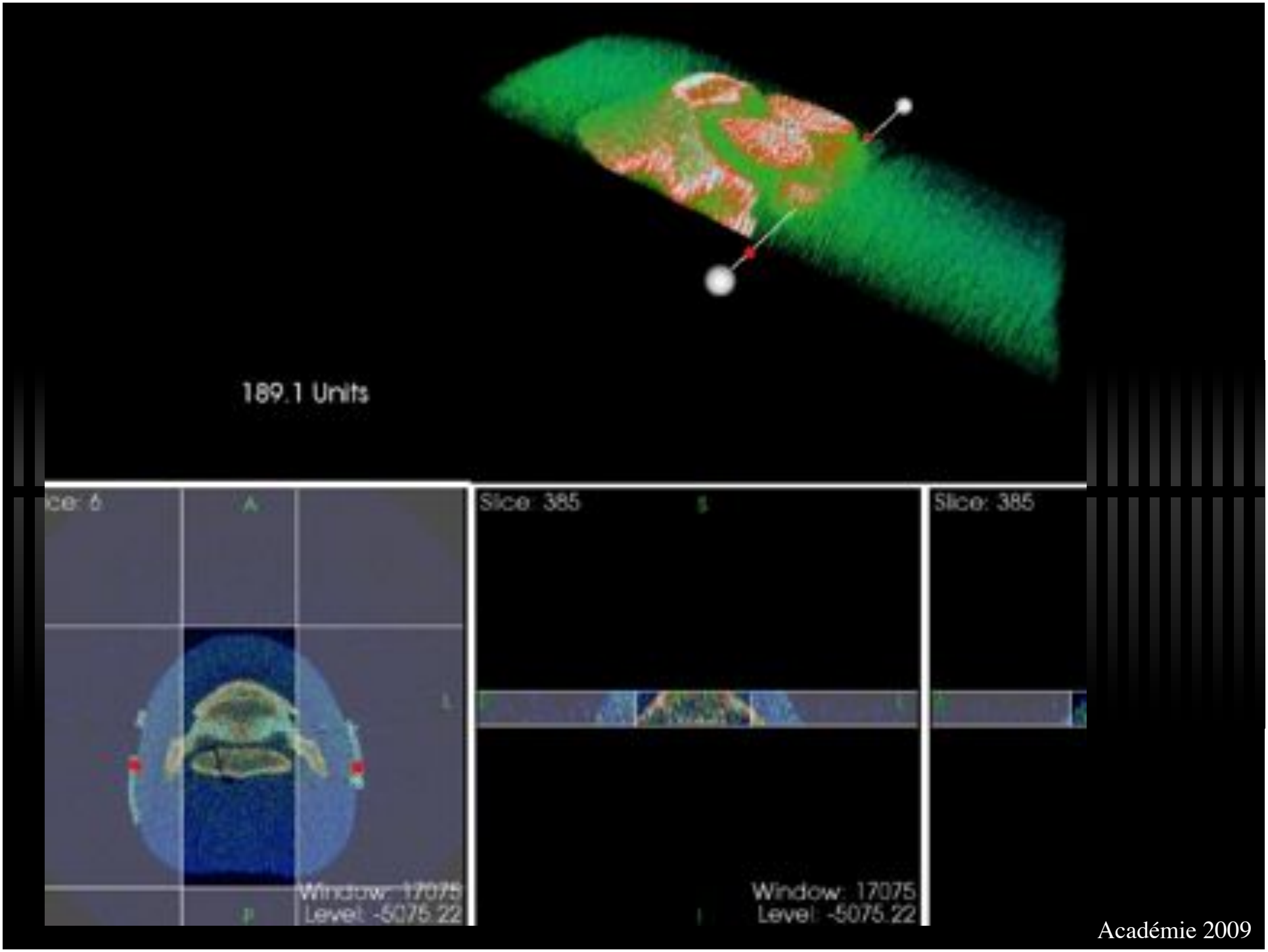
189.1 Units
Slice: 385
Slice: 385
Window: 17075
Level: -5075.22
Window: 17075
Level: -5075.22



189.1 Units

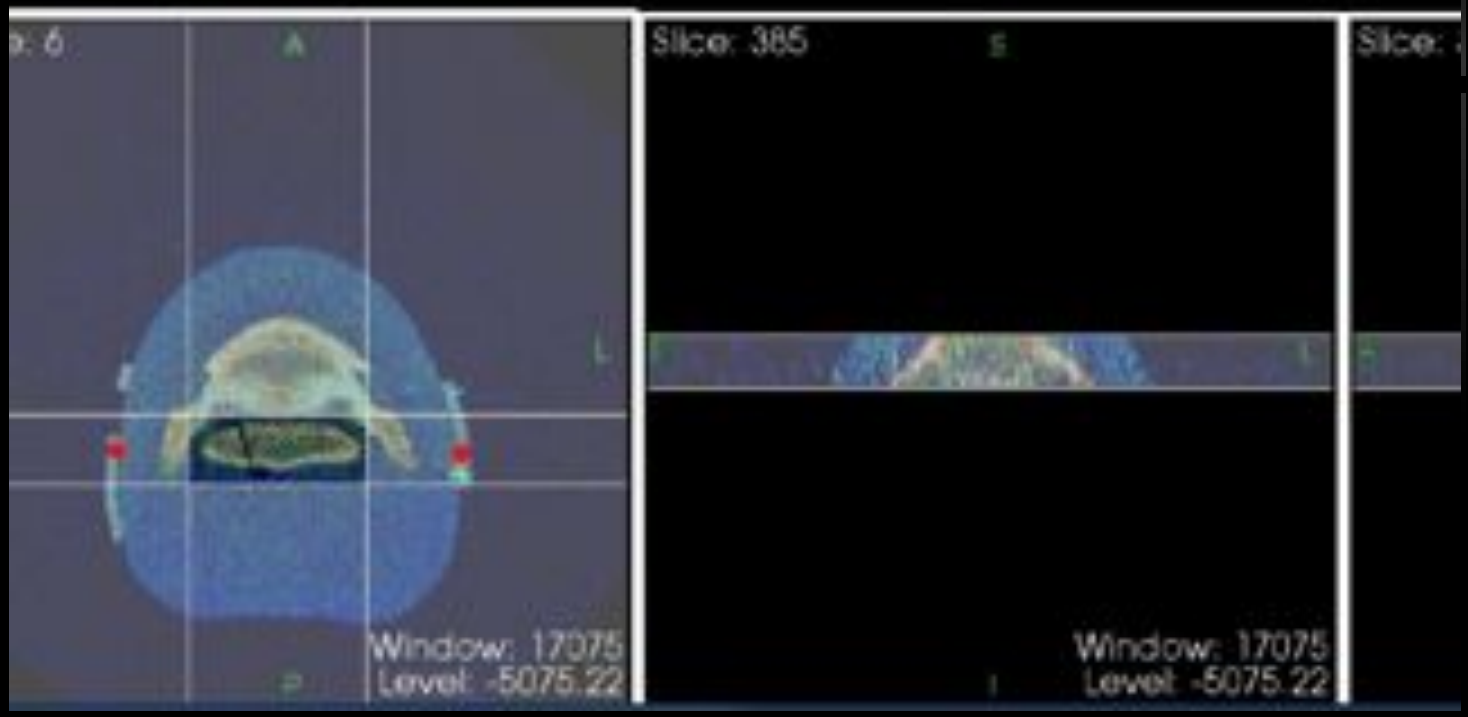
A
L
P
Slice: 385
S
I
Window: 17075
Level: -5075.22
Window: 17075
Level: -5075.22

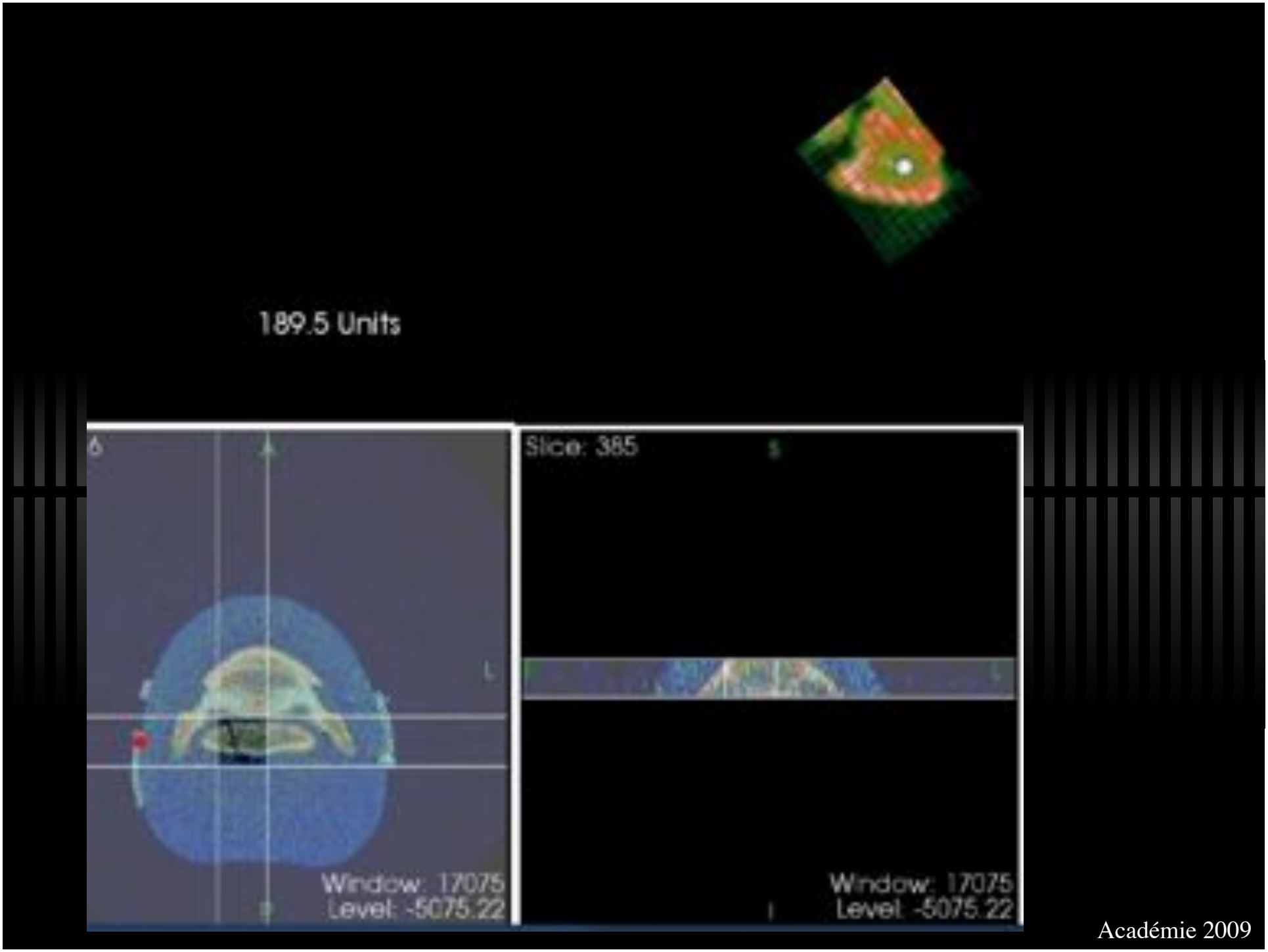
189.5 Units
Slice: 385
Window: 17075
Level: -5075.22
Window: 17075
Level: -5075.22

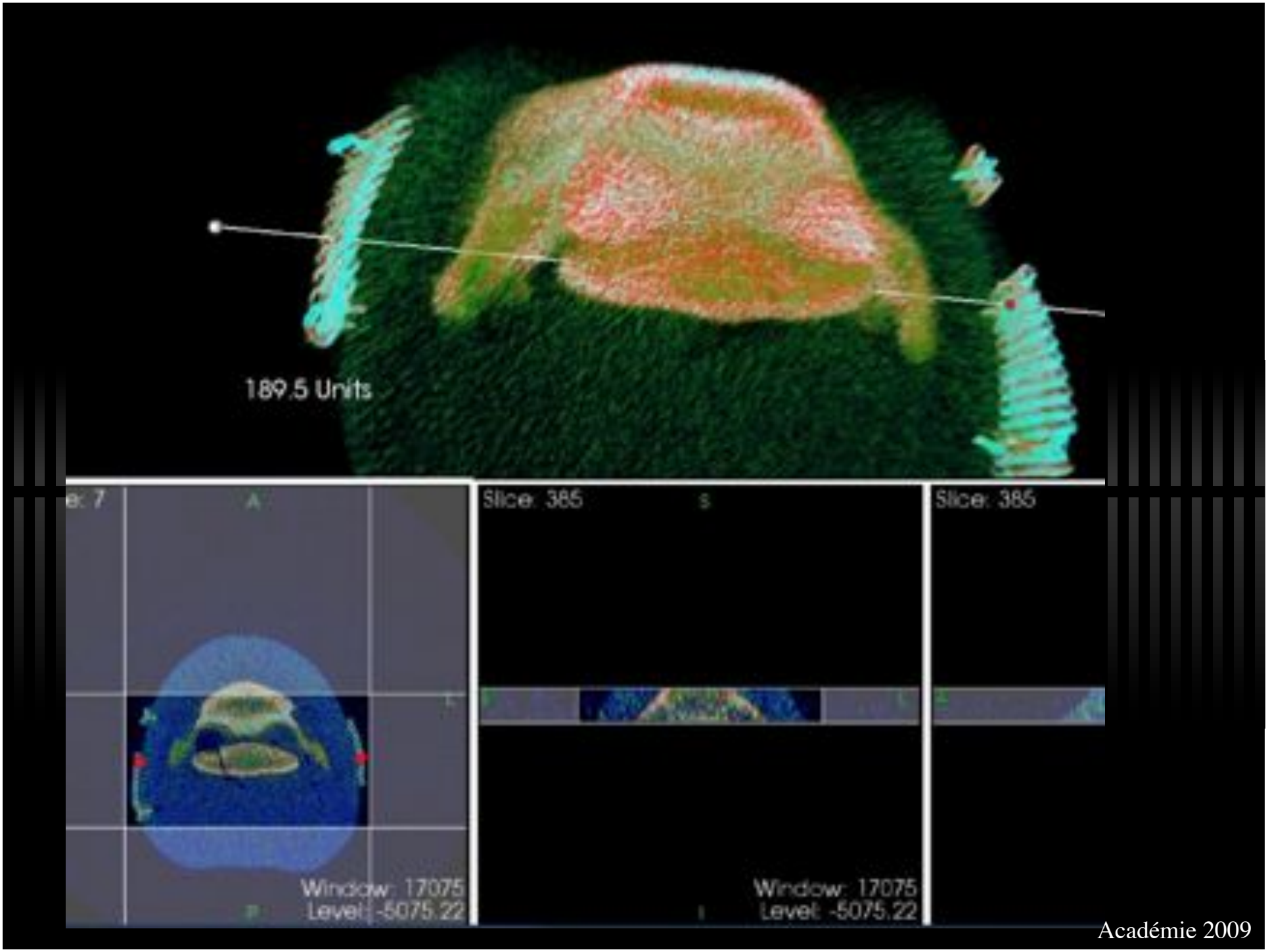
189.5 Units
Slice: 385
Slice: 385
Window: 17075
Level: -5075.22
Window: 17075
Level: -5075.22

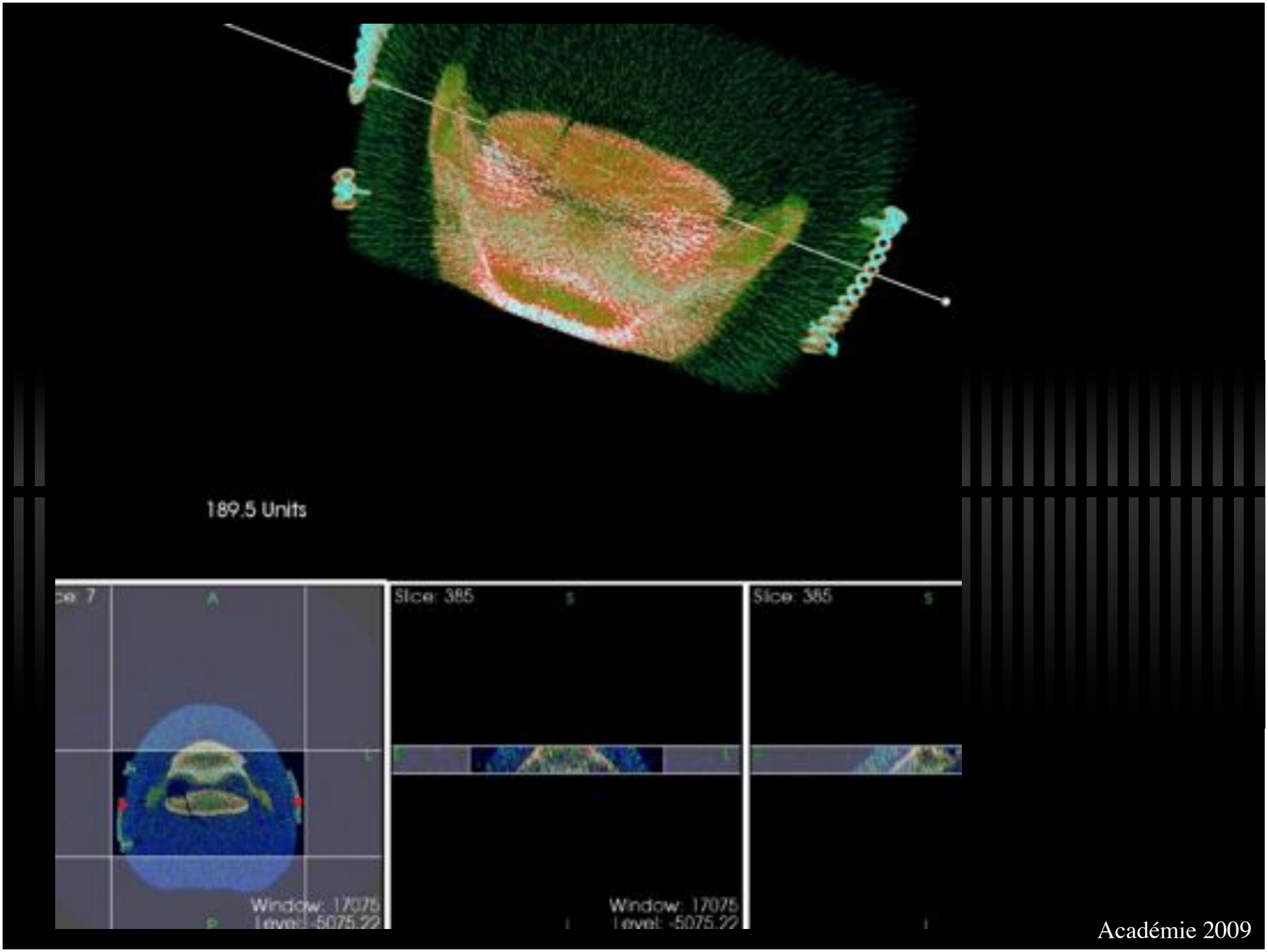
189.5 Units
Slice: 385
Slice: 385
Window: 17075
Window: 17075

Préparation de la chirurgie

- ✓ Repérage sur la paroi du sabot pour la chirurgie
- ✓ Préparation aseptique du pied

Chirurgie proprement dite

- ✓ Le matériel

Chirurgie proprement dite

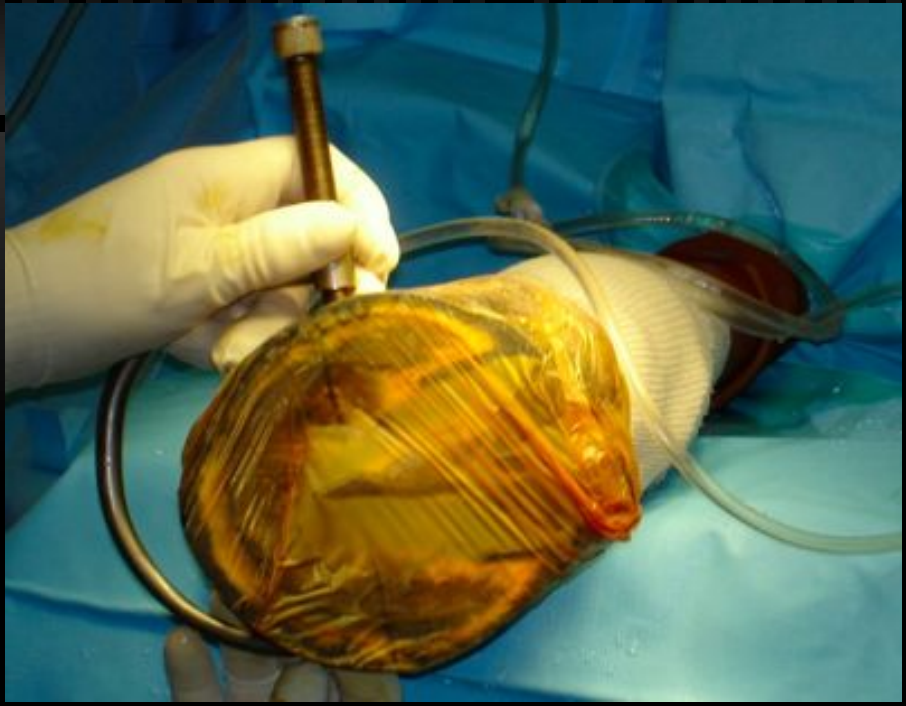

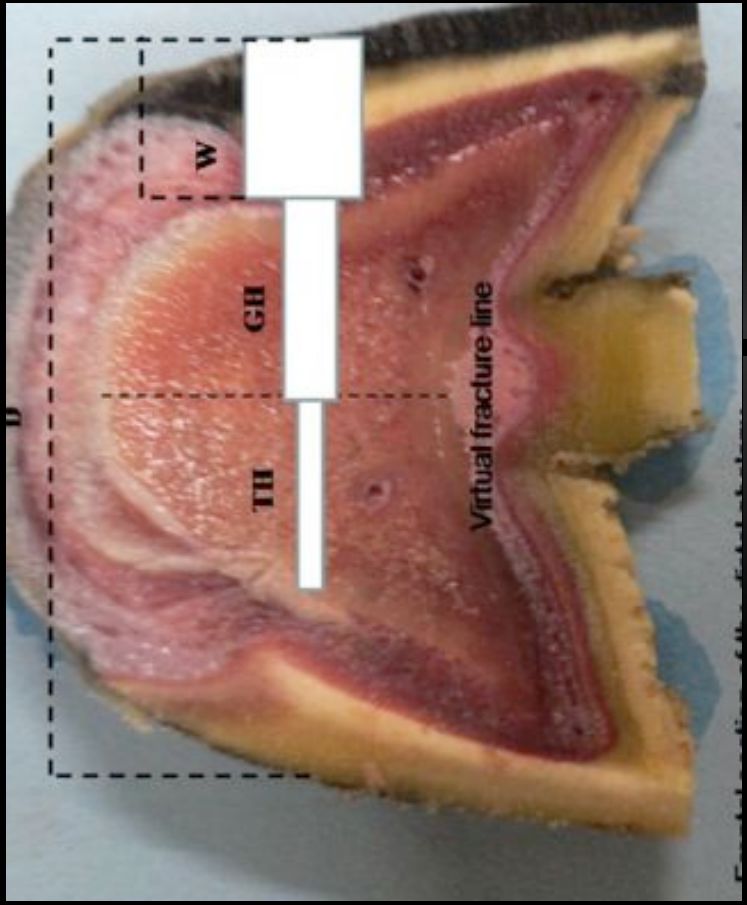

Chirurgie proprement dite

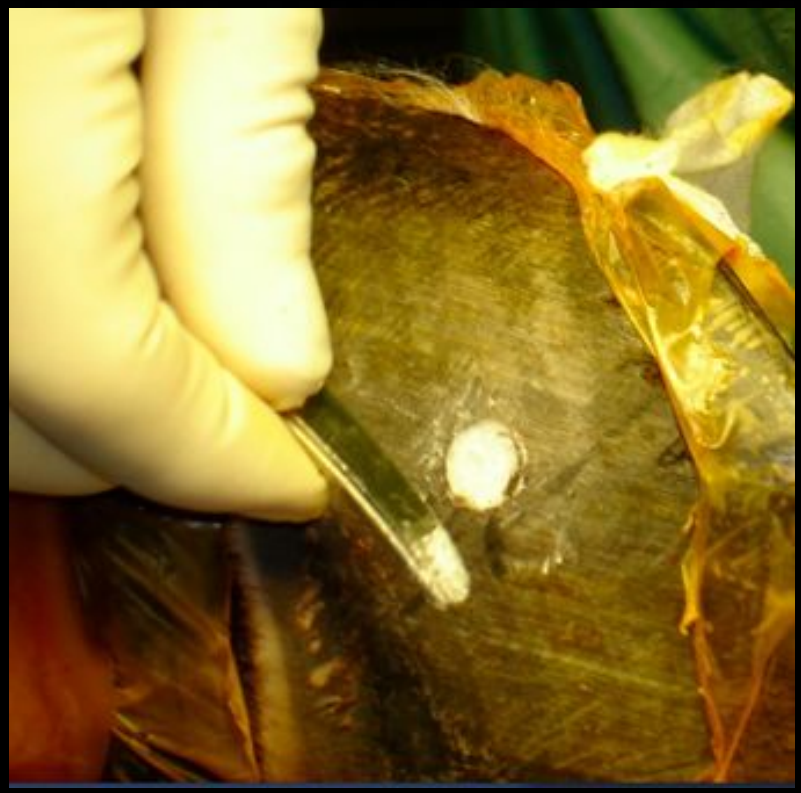

Traitement chirurgical des fractures de la première phalange et de la deuxième phalange, assisté par le scanner

Description de la technique

Chirurgie

- ✓ Anesthésie générale
- ✓ Positionnement en position latérale le membre opéré au dessus
- ✓ Enlèvement du plâtre
- ✓ Asepsie chirurgicale
- ✓ Mise en place des attelles
- ✓ Mise en place des marqueurs

Chirurgie

Fracture comminutive

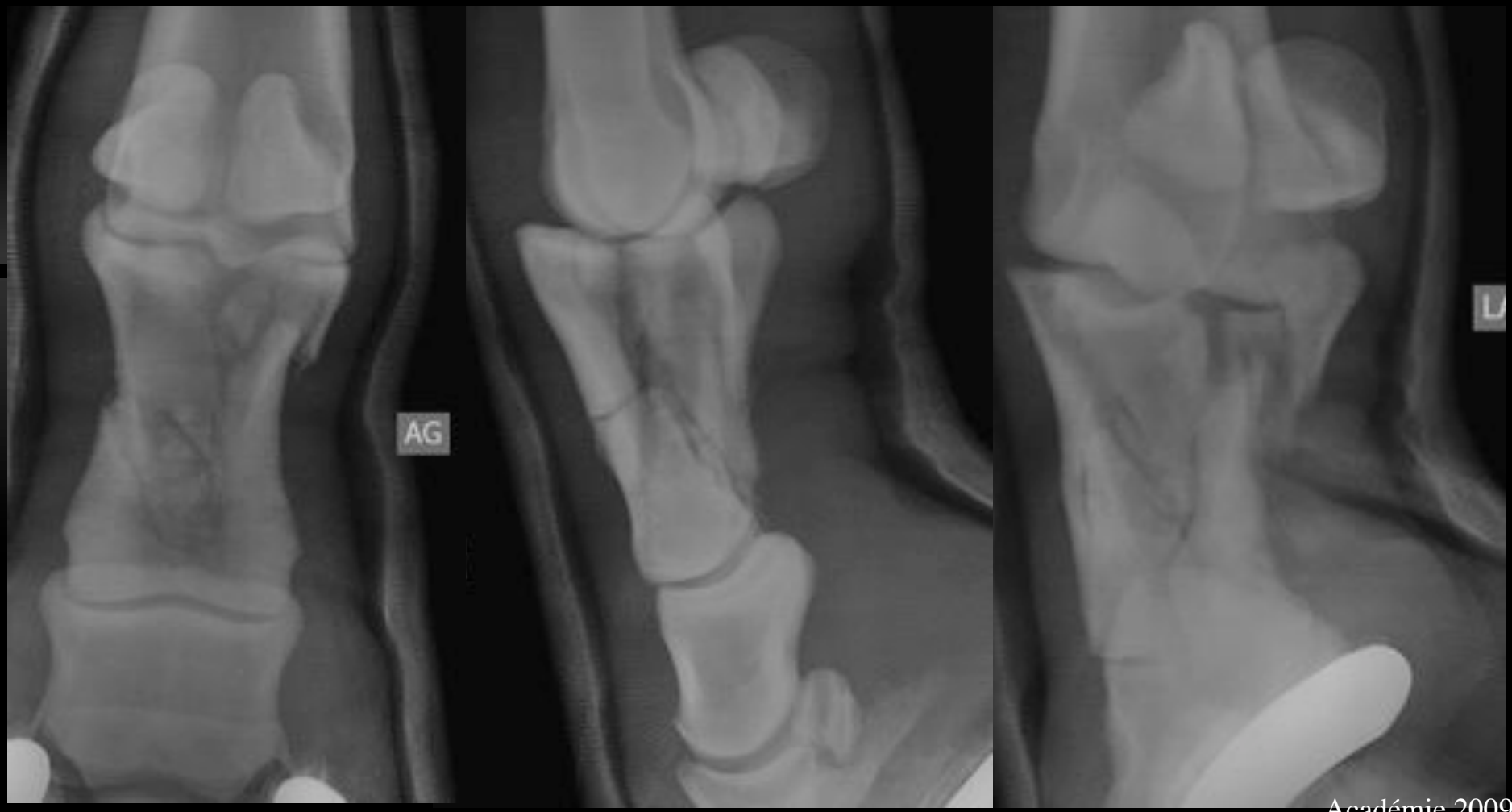

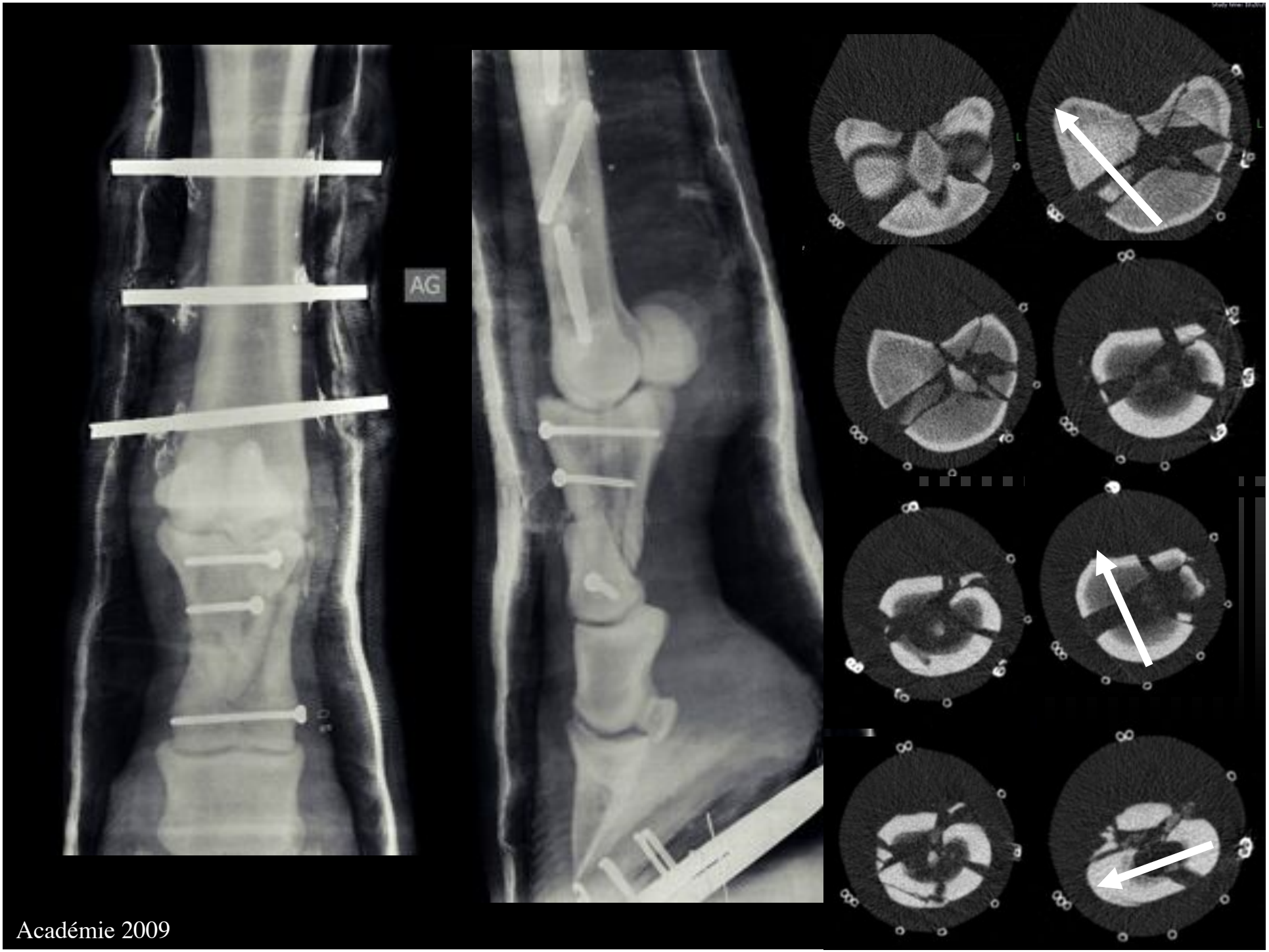

Académie 2009

Académie 2009

Chirurgie

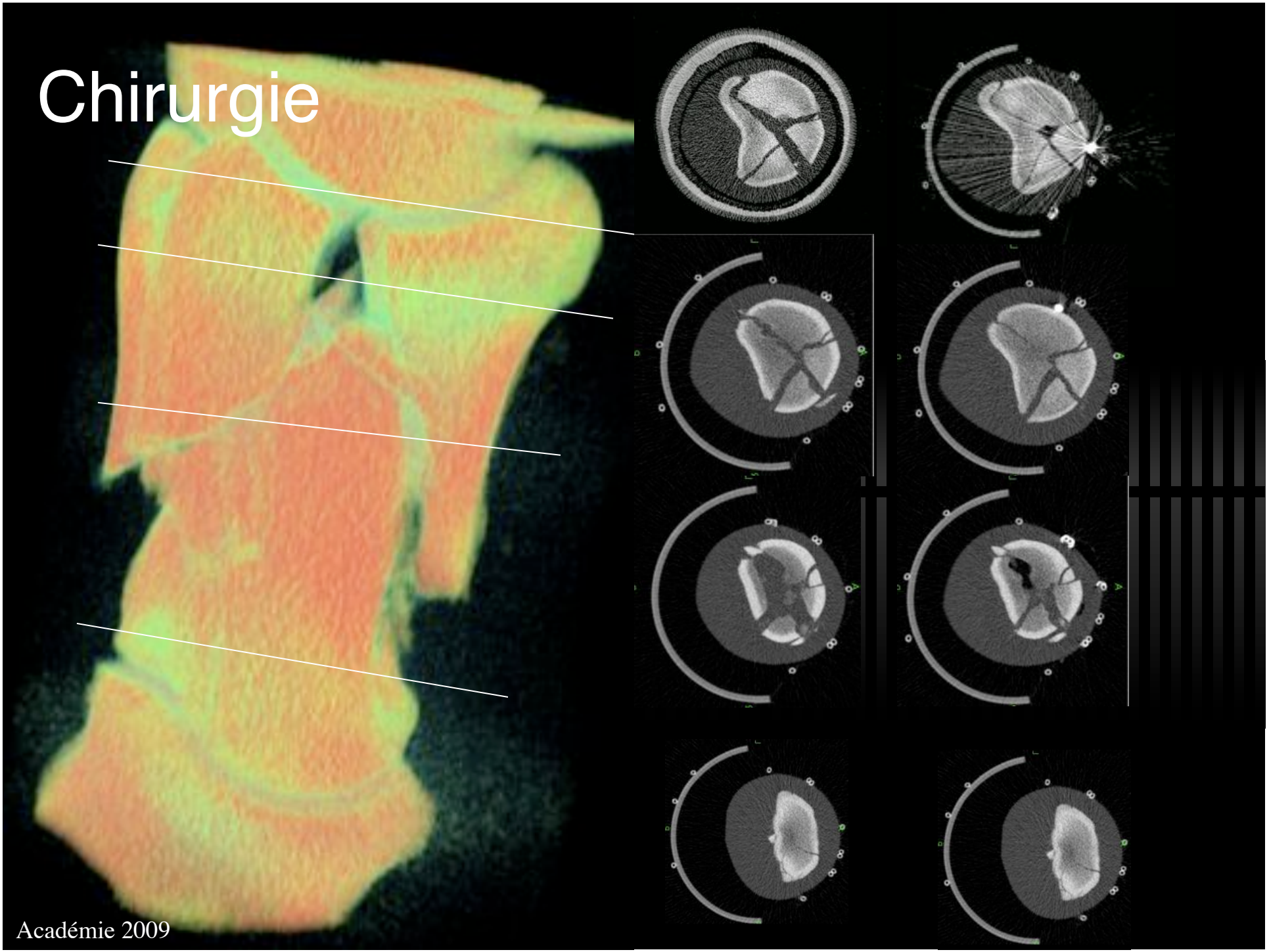

Chirurgie

- ✓ Plâtre

- ✓ Réveil assisté à deux longes

Cas clinique 1 : Fracture de la troisième phalange

- ✓ Cheval hongre Trotteur Français de 4 ans
- ✓ Fracture de type 3

Cas clinique 1

- ✓ Préparation de la chirurgie

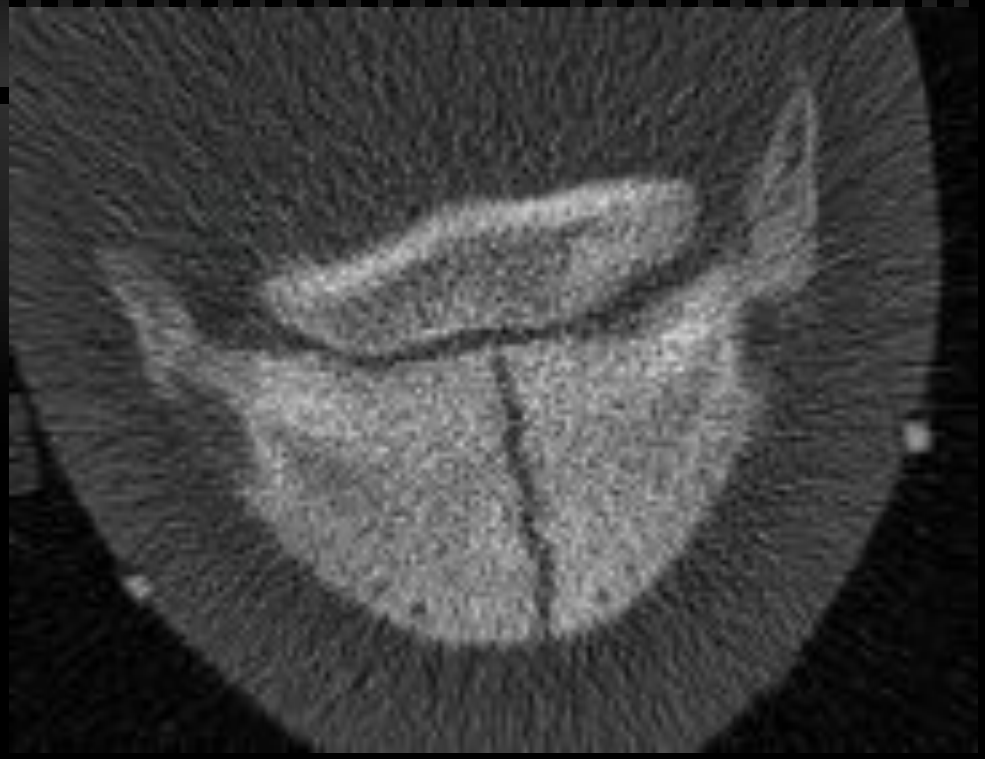

Cas clinique 1

- ✓ Mesures

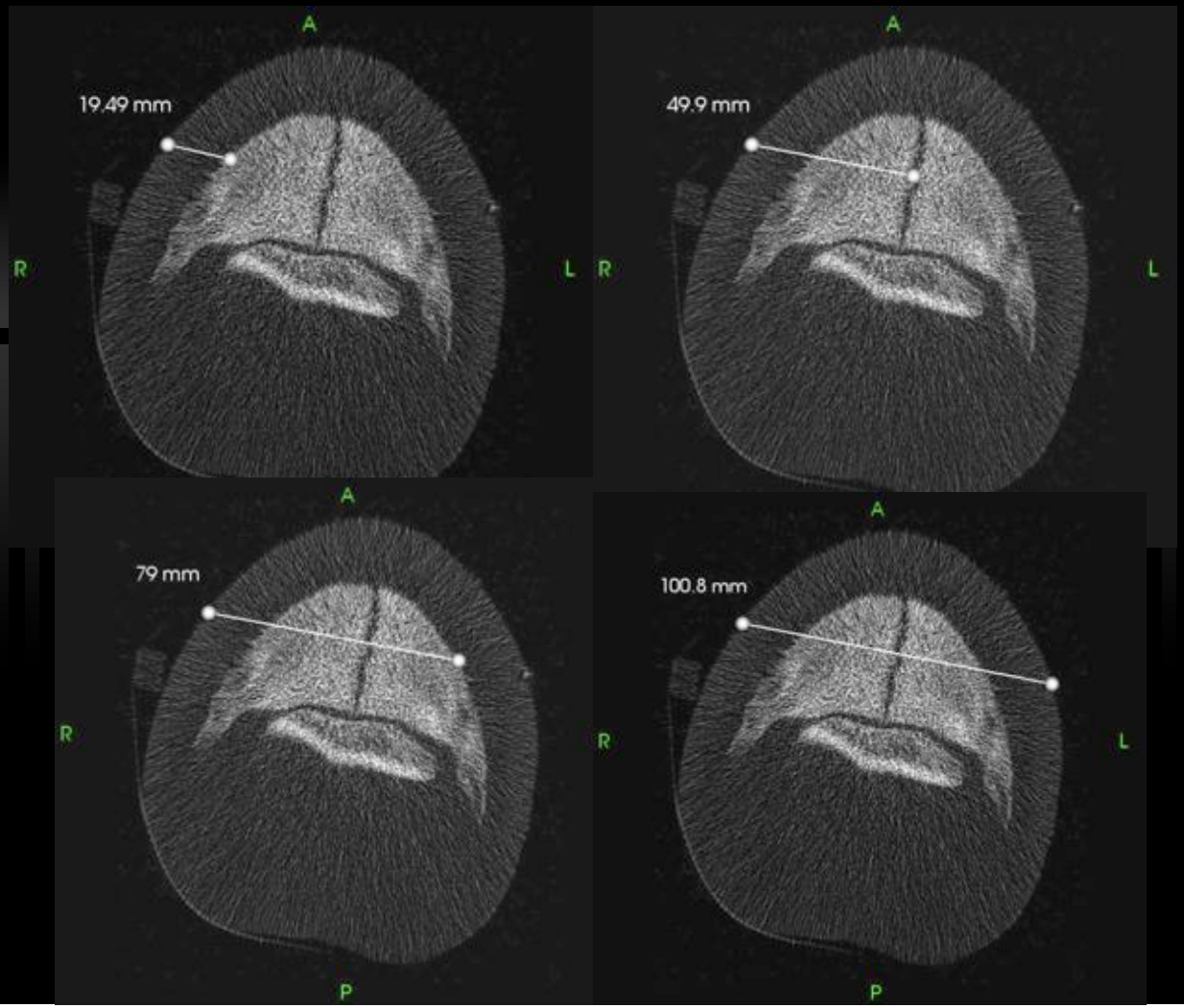

Cas clinique 1

Cas clinique 1

Cas clinique 1

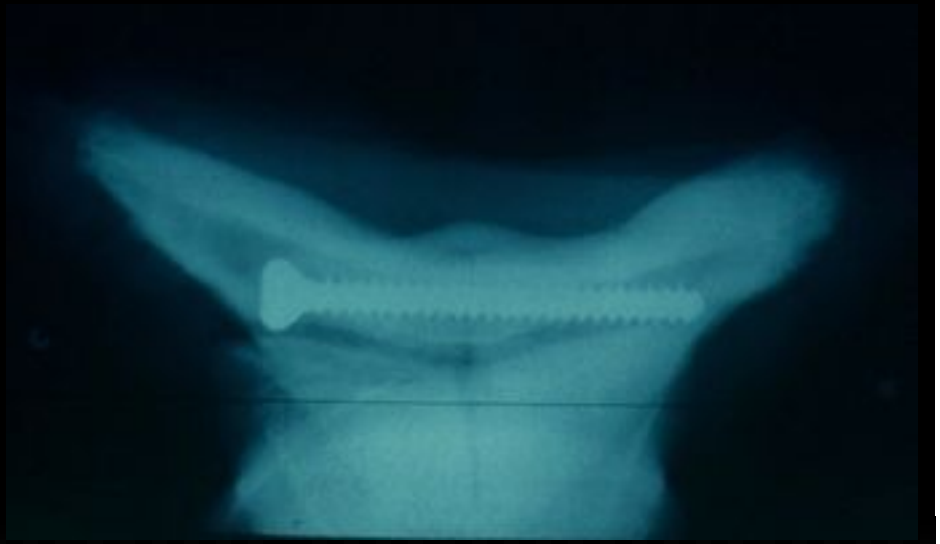

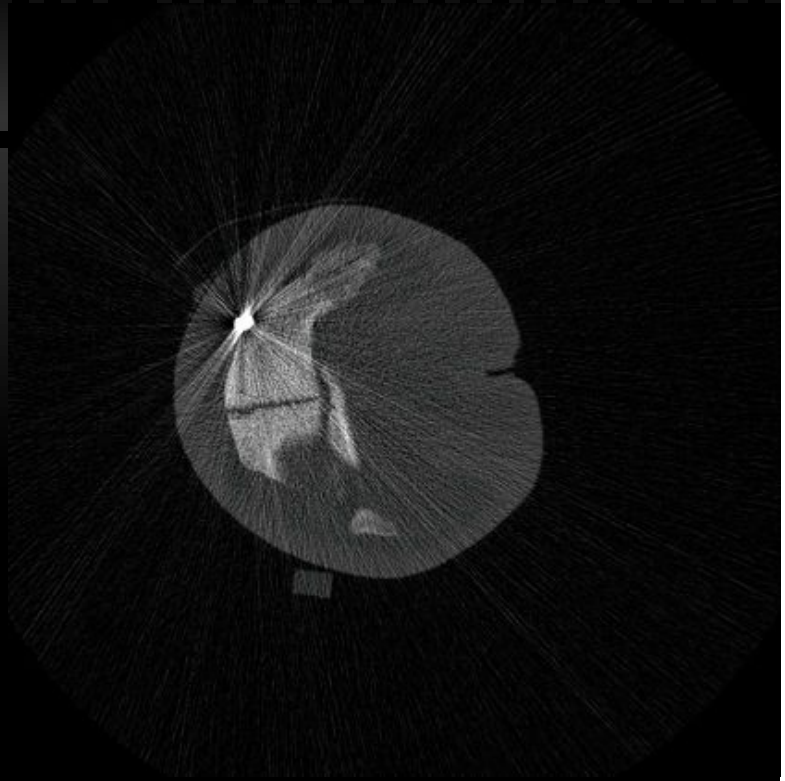

Cas clinique 1

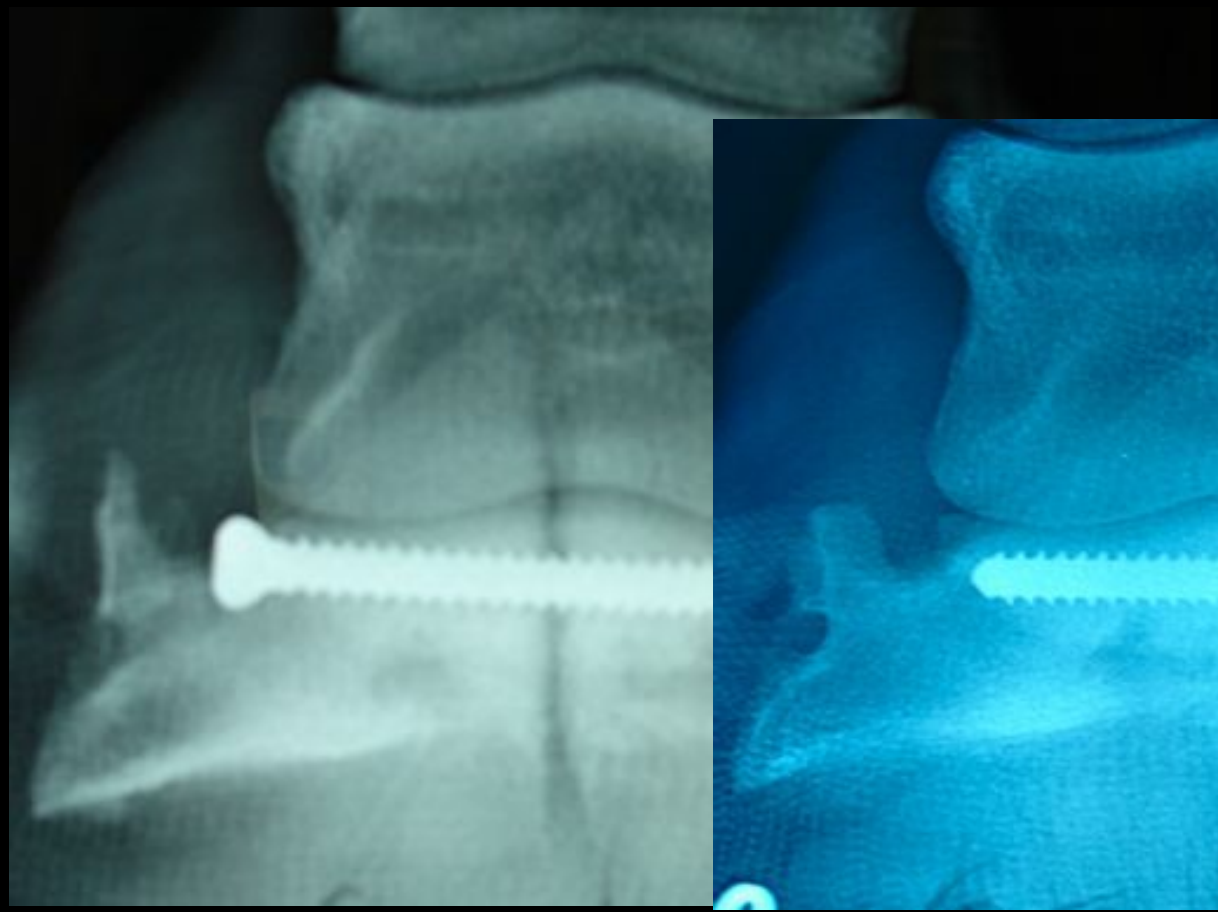

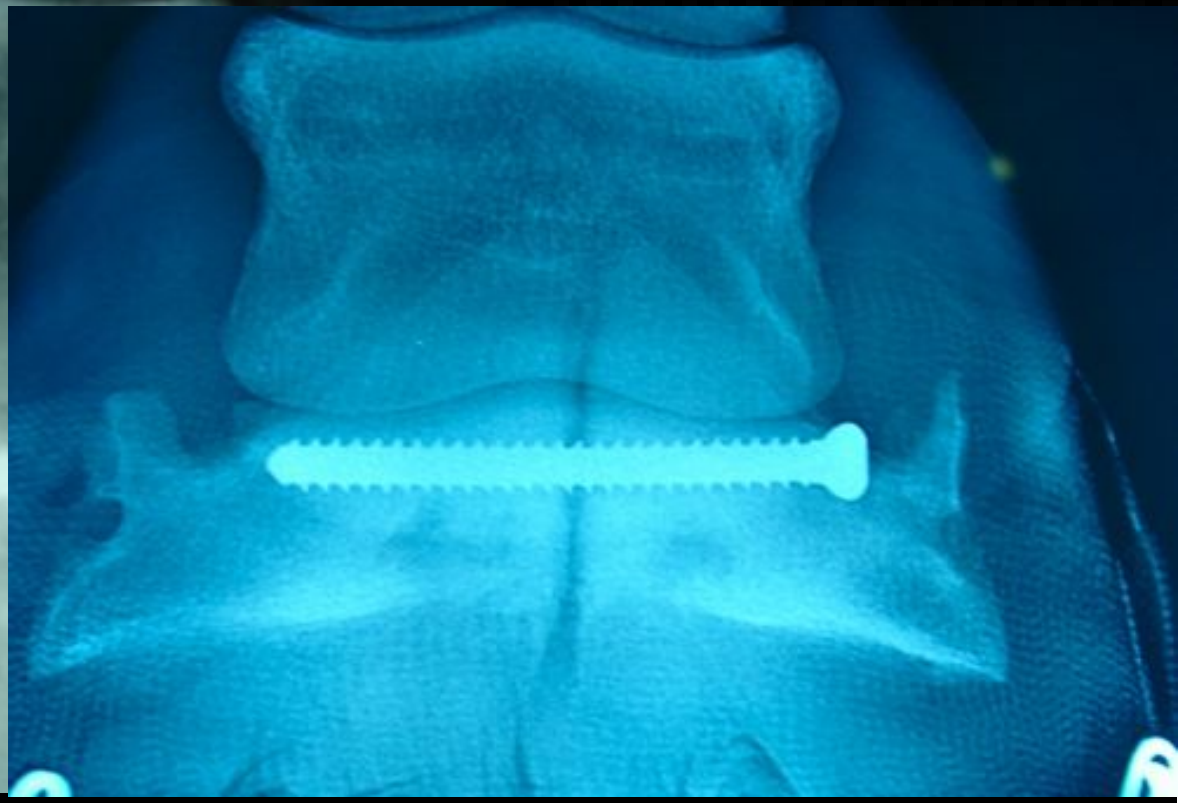

15 jours

60 jours

Cas clinique 1

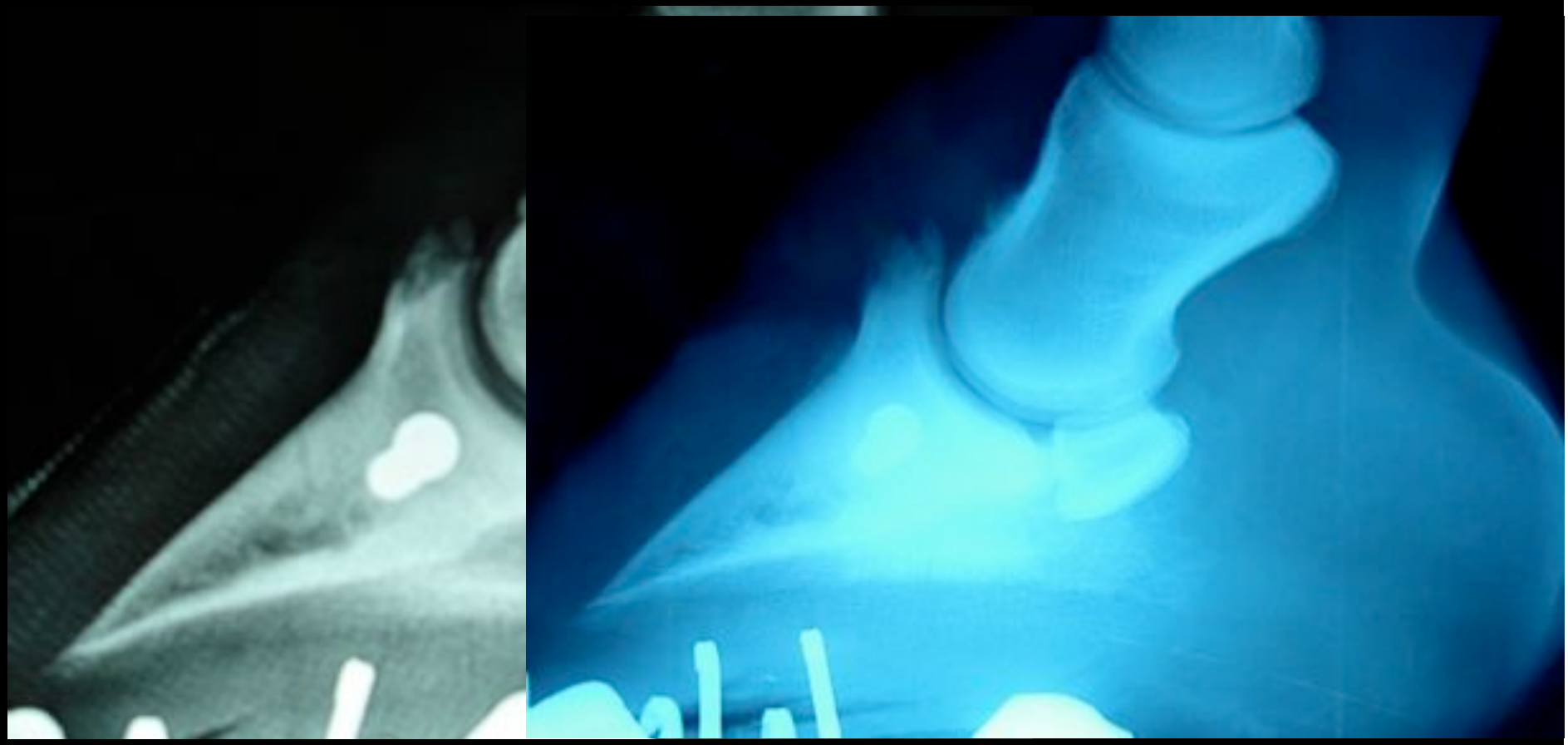

15 jours 60 jours Académie 2009

Cas clinique 1

- Suivi clinique :
  - 2 mois : bonne évolution du cal de fracture
  - 5 mois : bon déplacement au pas
  - 7 mois : remise à l'entraînement

Cas clinique 2 : Fracture de la première phalange

- Cheval hongre de 8 ans de race Hannovrienne
- Référé pour fracture de la première phalange d'un antérieur

Cas clinique 2

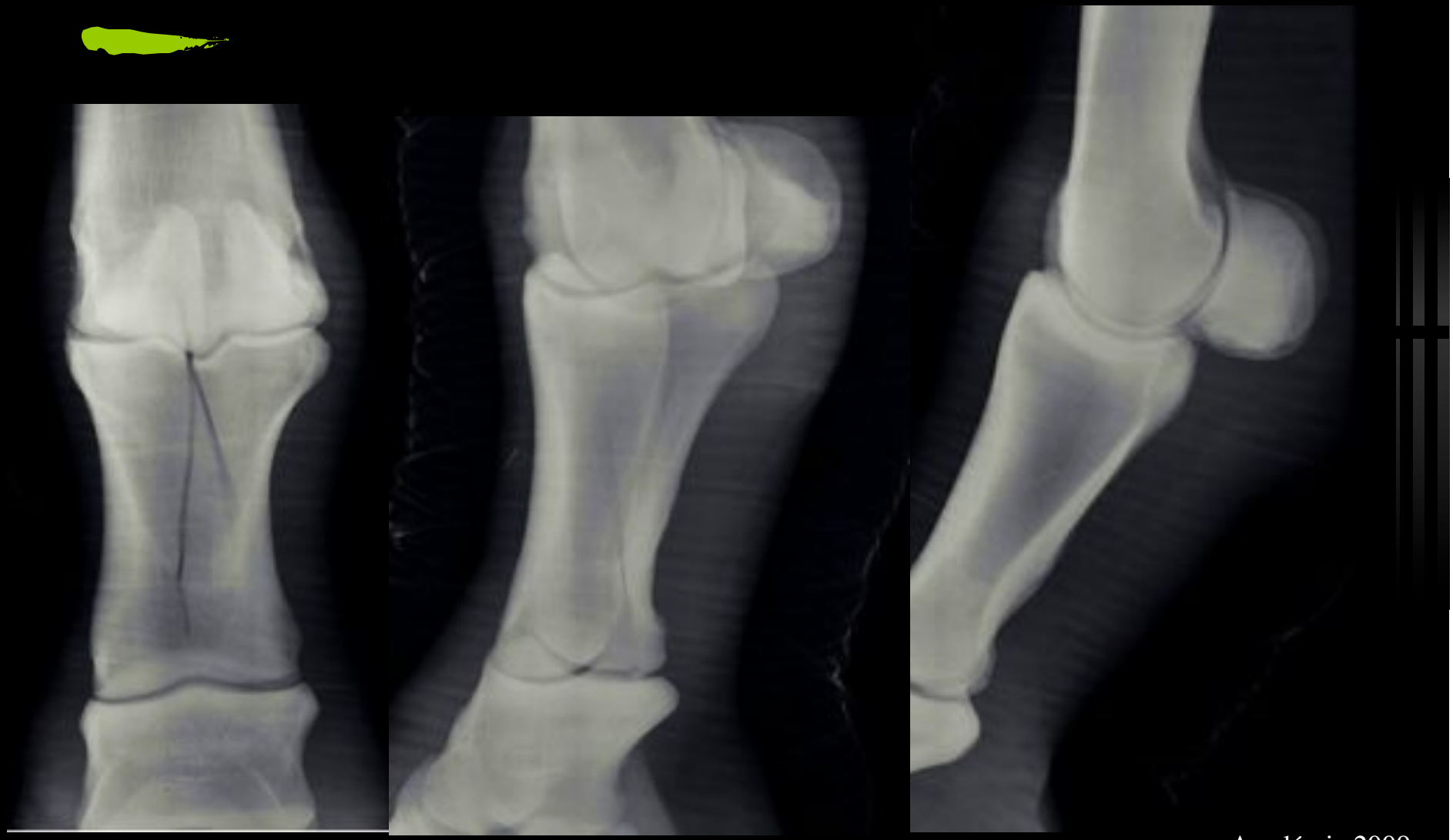

Cas clinique 2

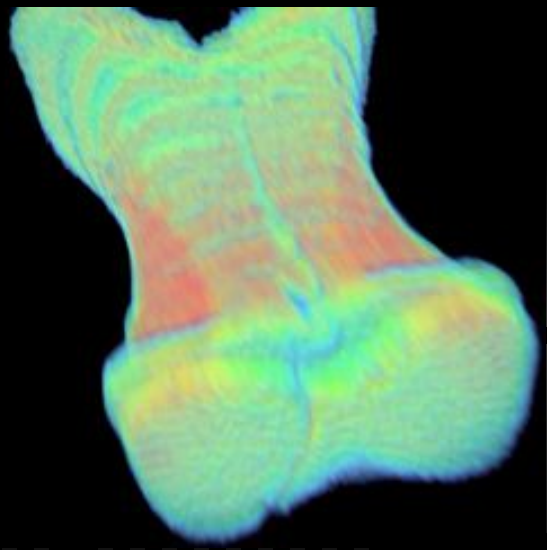

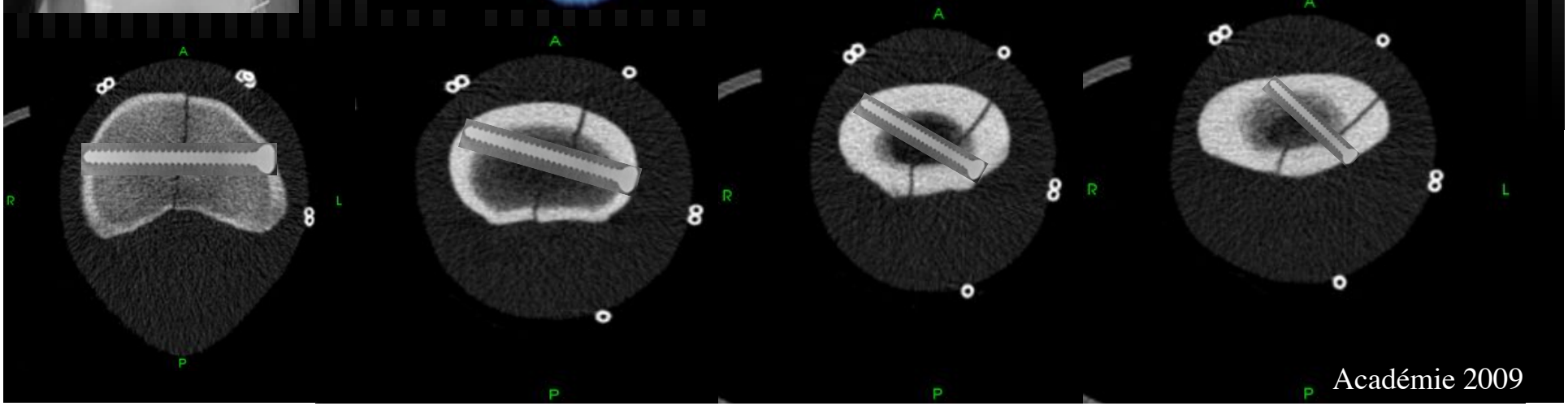

Cas clinique 2

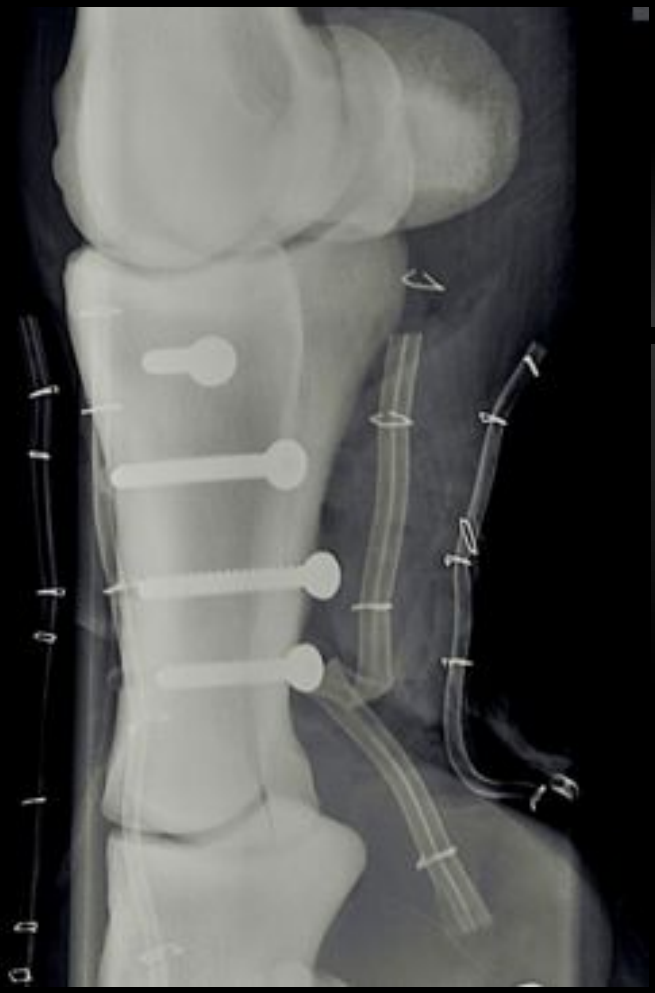

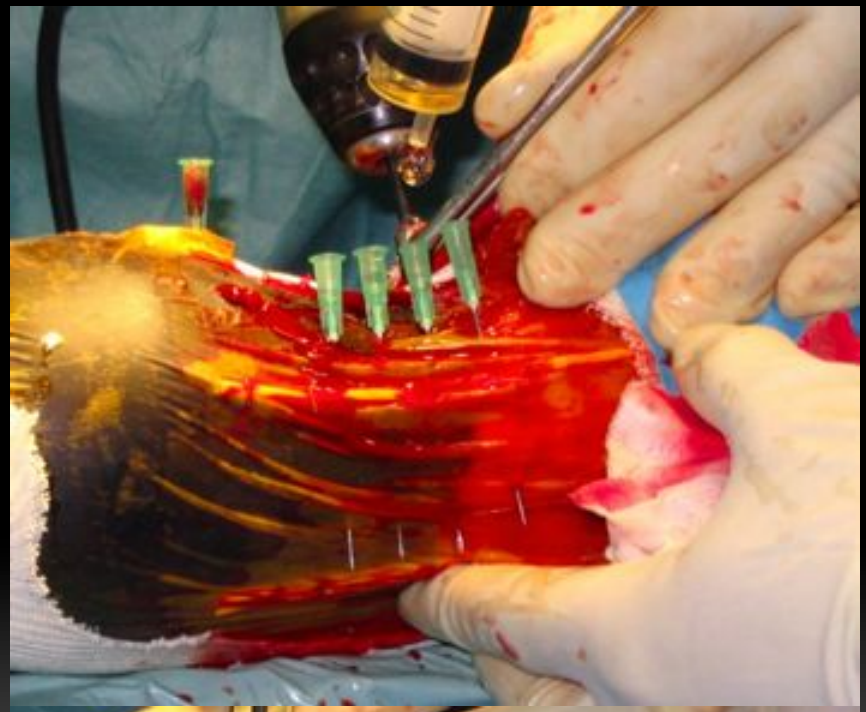

Cas clinique 2

90 jours

Cas clinique 2

- ✓ Plâtre 1,5 mois
- ✓ Robert Jones pendant 3 mois
- ✓ Réhabilitation pendant 6 mois
- ✓ Fait de la compétition dressage

Cas clinique 3 : Fracture de la première phalange

- ✓ Cheval hongre de 10 ans Selle Français
- ✓ Référé pour fracture de la première phalange d'un postérieur

Cas clinique 3

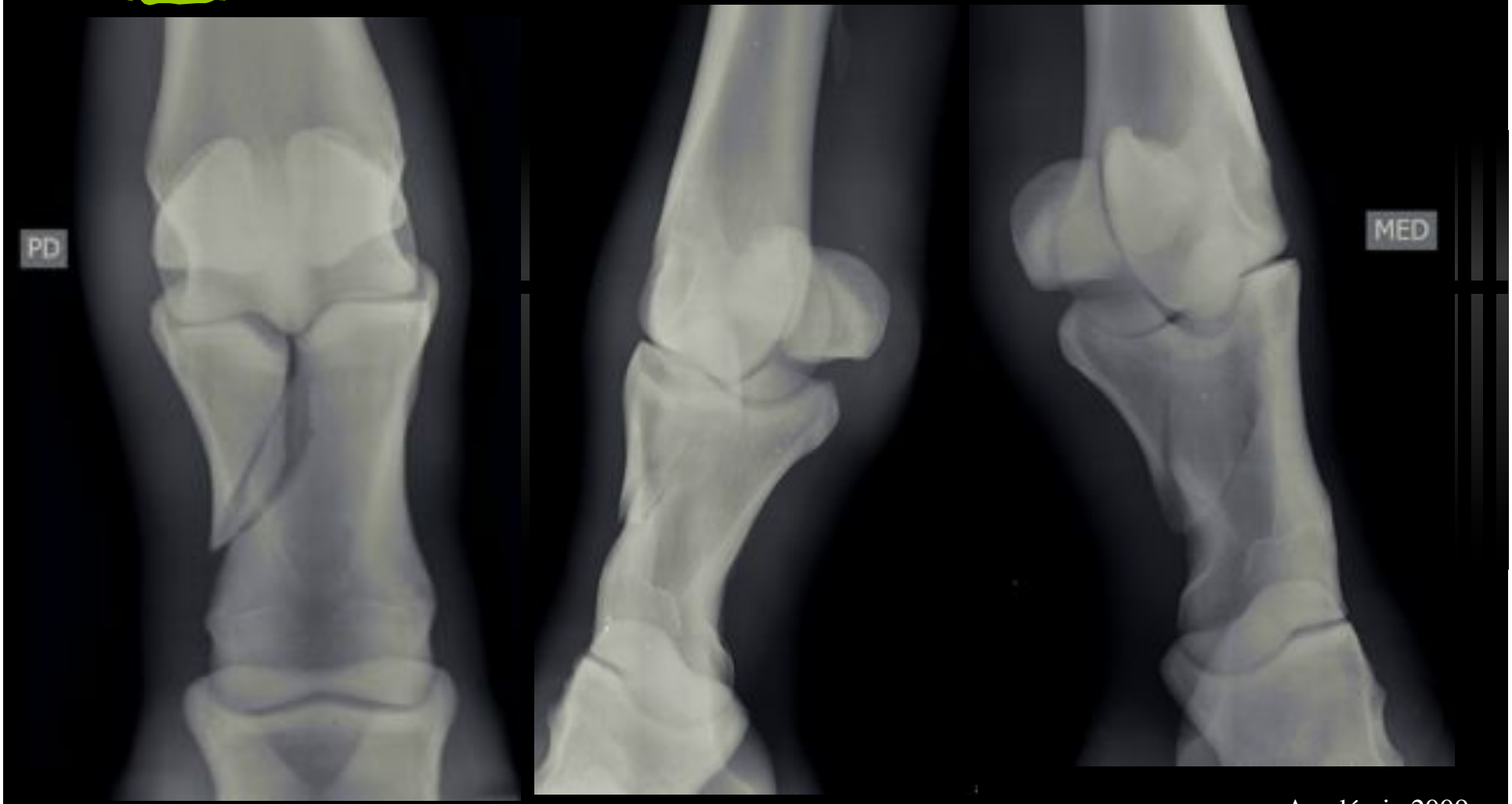

Cas clinique 3

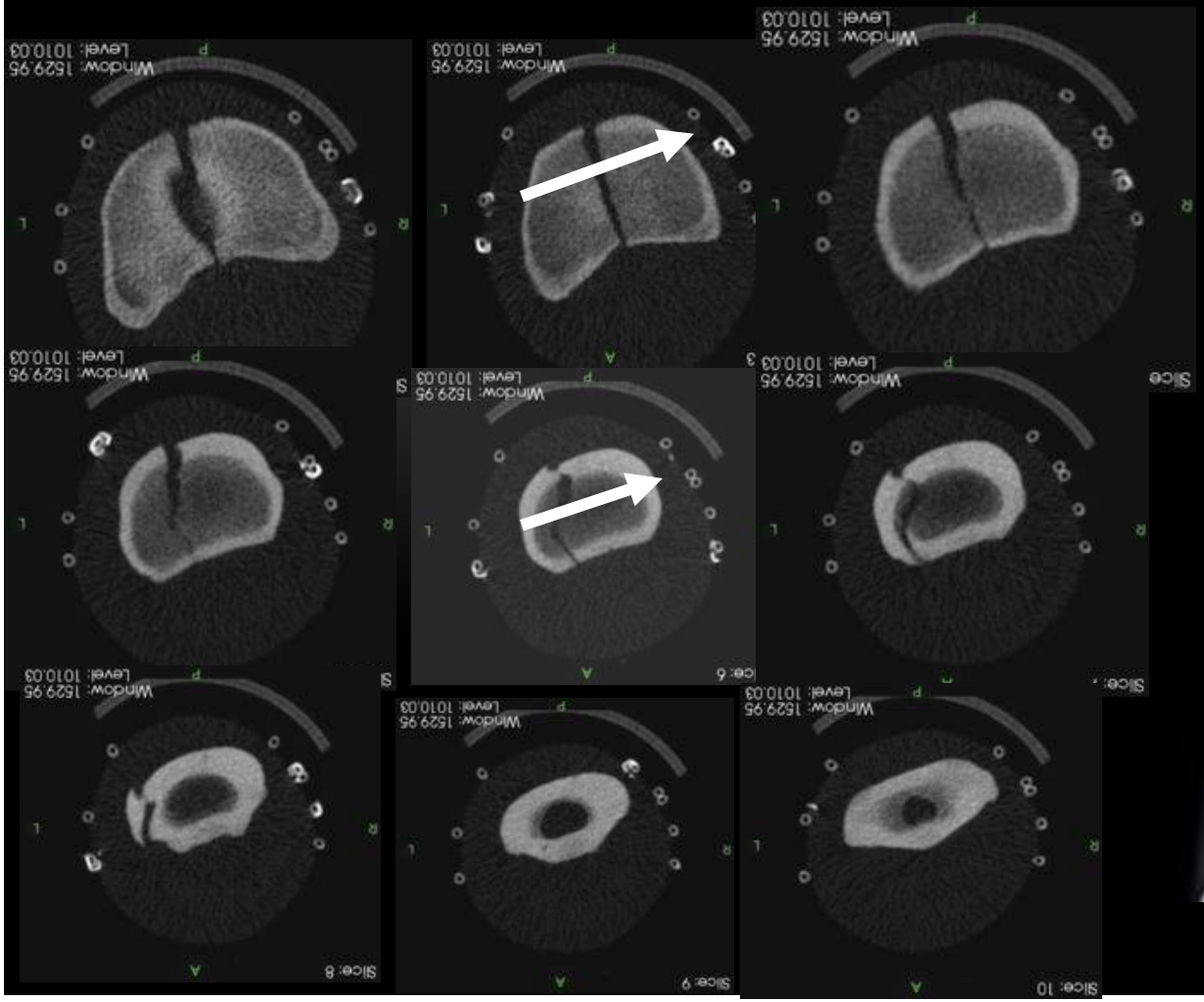

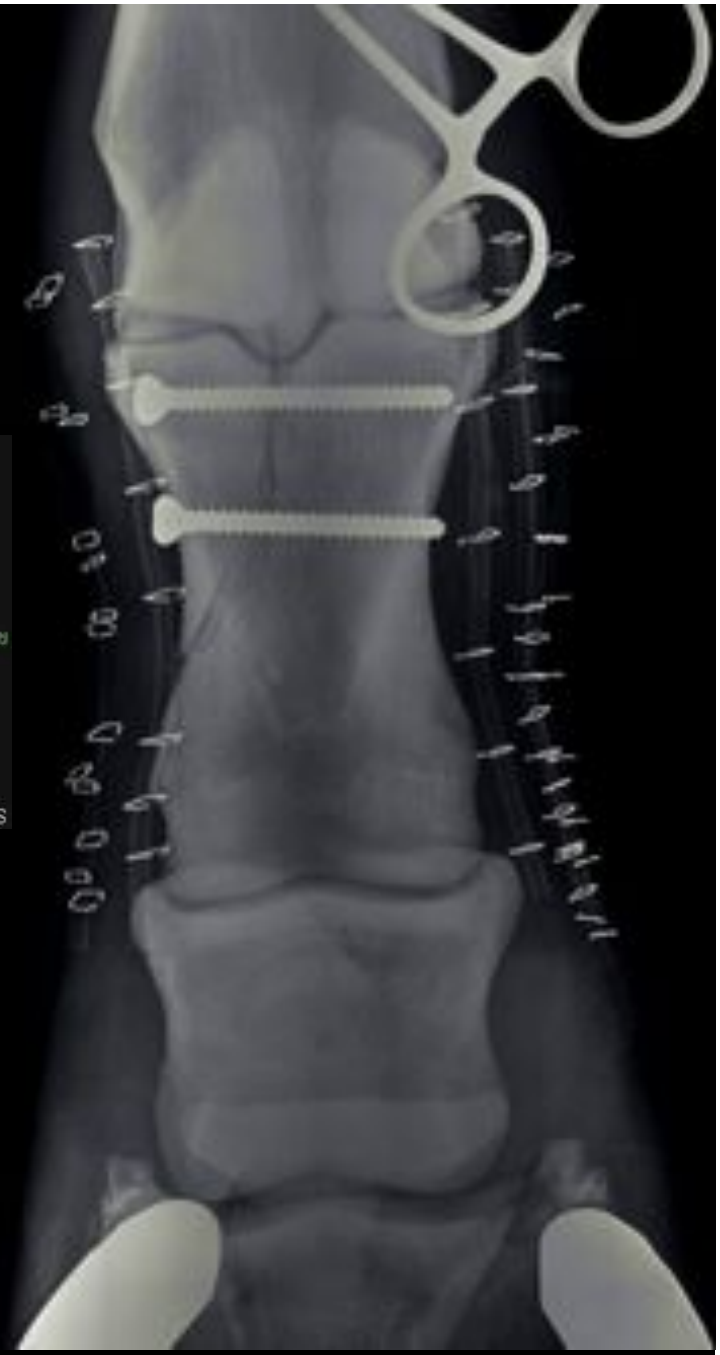

Cas clinique 3

Cas clinique 3

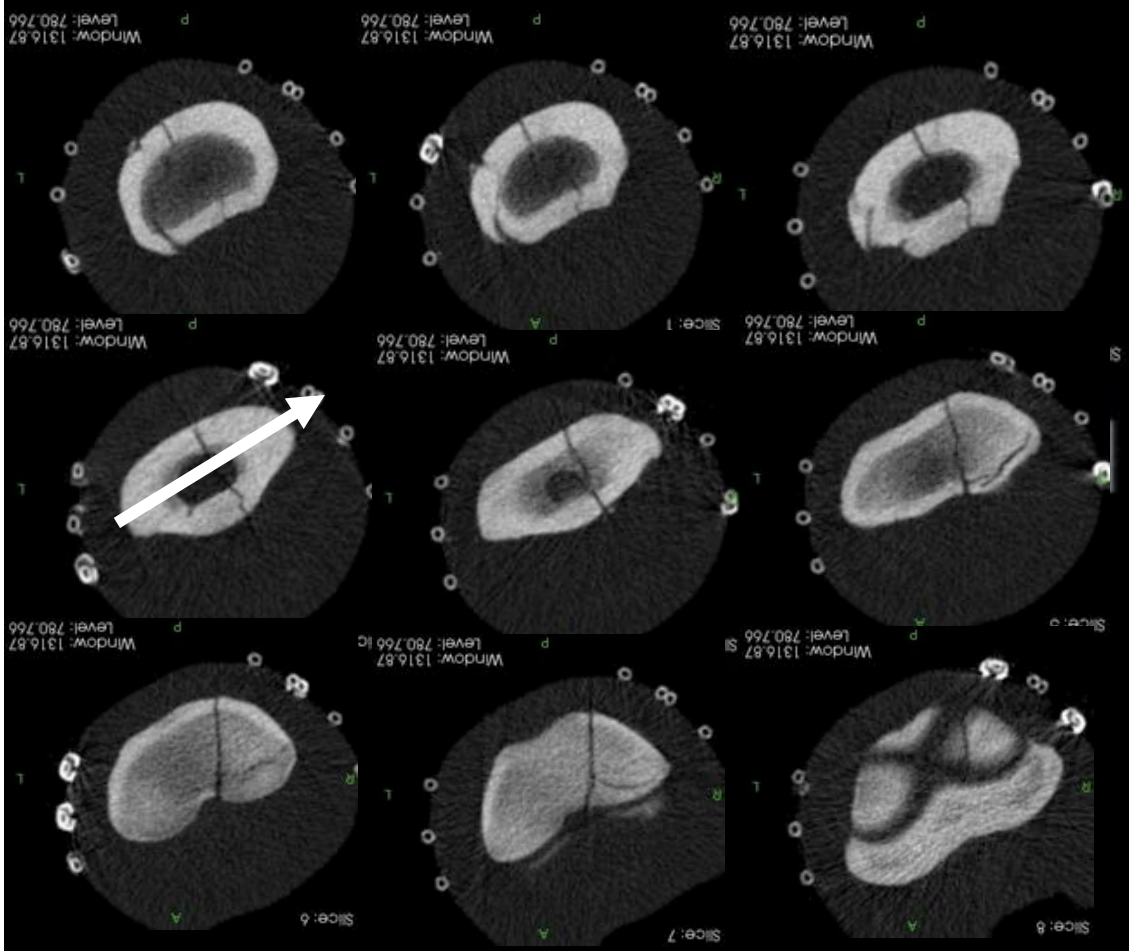

Cas clinique 3

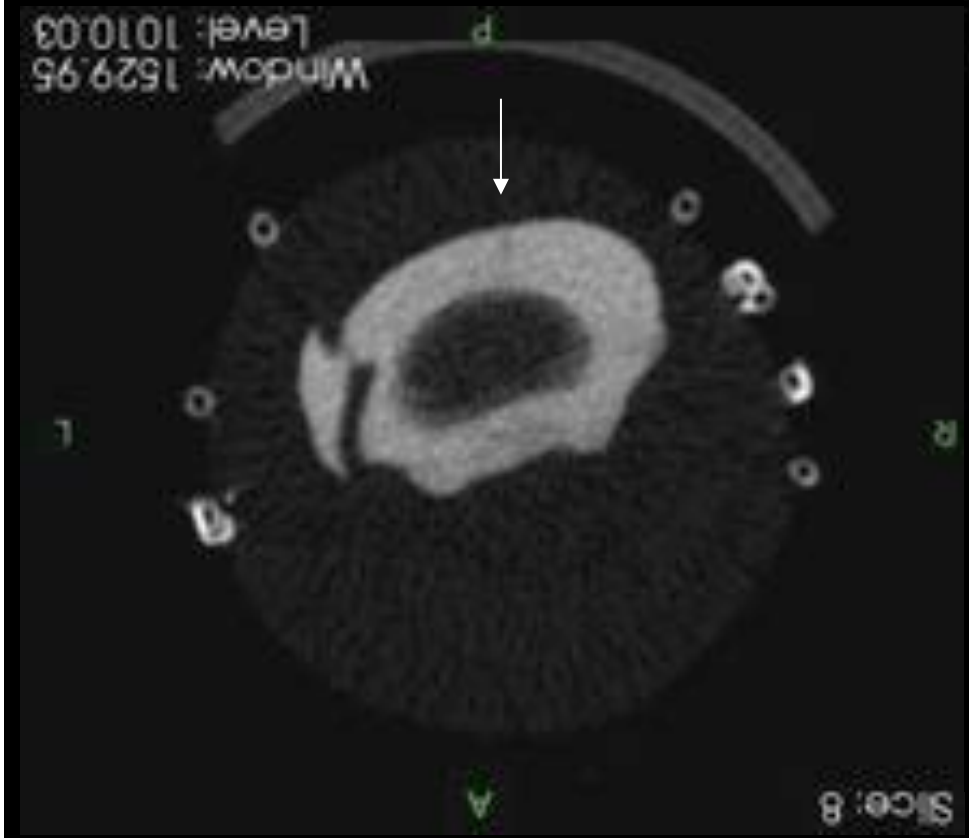

Premier scanner

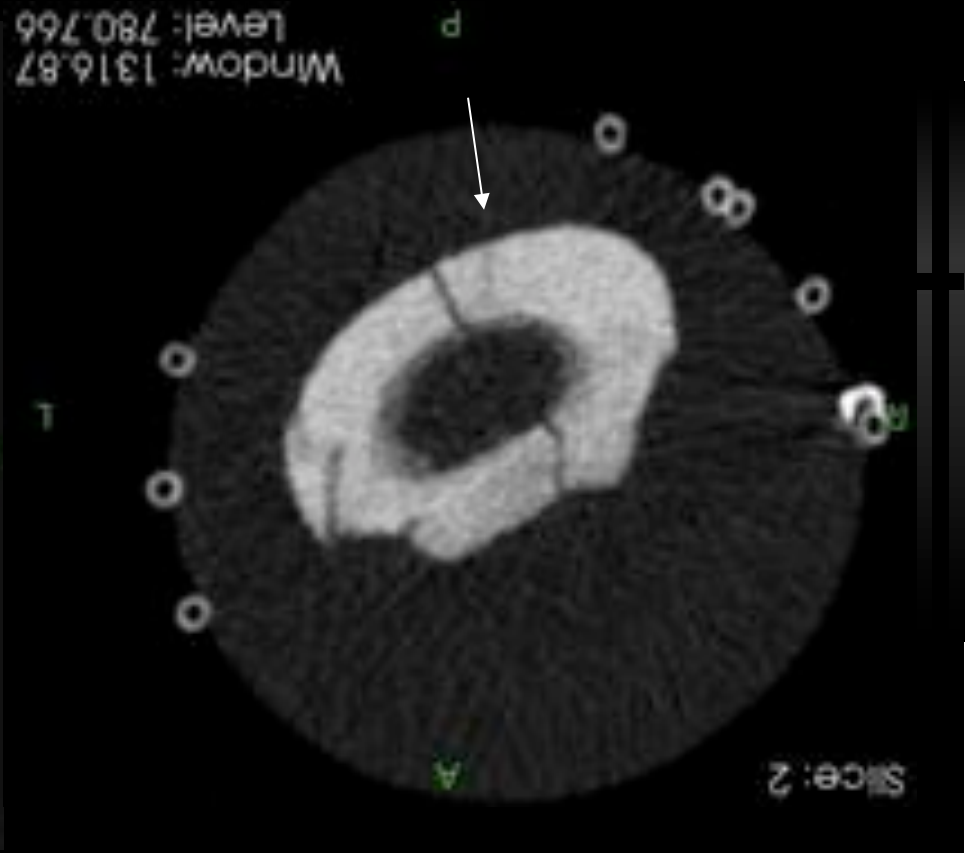

Deuxième scanner

Cas clinique 3

Cas clinique 3

- ✓ Plâtre 4 mois
- ✓ Un escarre à l'enlèvement du plâtre
- ✓ Actuellement en réhabilitation

Traitement chirurgical des fractures du doigt assisté par le scanner

- Précis, peu invasive
  - (Vandeweerd et al 2008)
- Réalisable sur des cas cliniques :
  - Meilleure documentation de la lésion
  - Utilisable avant, pendant, après la chirurgie
  - Choix d'une stratégie chirurgicale : abord
  - Aide à la chirurgie : mesure, simulation
- Faire évoluer nos techniques chirurgicales :
  - Vis sans tête
  - Vis creuses
  - Réducteurs
- Confirmer le bien fondé de ces techniques.

Remerciements

- ✓ Pôle « recherche et développement » de la Clinique Equine Desbrosse
- ✓ Norland-Stratec Medical Syst.
- ✓ Dcs Delecroix et Franquet
- ✓ Dc Clegg